

Dorsale Verschraubung und Spongiosa- plastik bei Skaphoidpseudarthrosen im proximalen Drittel

Elisabeth Kremling, Jörg van Schoonhoven, Hermann Krimmer, Ulrich Lanz¹

Zusammenfassung

Operationsziel

Wiederherstellung der Kontinuität, Form und Länge des Kahnbeins sowie der schmerzfreien Funktion des Handgelenks.

Indikationen

Schmerzhafte Pseudarthrose des proximalen Skaphoiddrittels ohne Arthrose des Handgelenks.

Kontraindikationen

Weiches, brüchiges proximales Skaphoidfragment Typ D4 nach Filan und Herbert.

Operationstechnik

Osteosynthese des Skaphoids unter Verwendung von Beckenkamm- oder Radiuspongiosa über einen dorsalen Zugang und Stabilisierung der Fragmente mit intraossär eingebrachter Schraube.

Weiterbehandlung

Ruhigstellung in radial umgreifender Unterarmgipsschiene mit Daumengrundgelenkeinschluss für sechs Wochen; anschließend Physiotherapie zur Verbesserung der Handgelenkmobilität nach Bedarf.

Ergebnisse

Von Juni 1992 bis Juni 1996 wurden 26 Patienten operiert. 23 konnten nach durchschnittlich 29 (elf bis 58) Monaten nachuntersucht werden. 17 Pseudarthrosen waren geheilt,

vier bestanden als straffe, zwei als instabile Pseudarthrose weiter.

Postoperativ konnten eine Kraftverbesserung der betroffenen Hand und eine Verminderung der subjektiven Beschwerden erreicht werden. Auf einer visuell-analogen Schmerzskala von 0 bis 10 war eine Reduktion von durchschnittlich 4,8 auf 1,9 Punkte zu verzeichnen. Bei Kraftprüfung mit dem Ballonvigorimeter ergab sich ein durchschnittlicher Kraftzuwachs von 10 kPa der betroffenen Seite im prä- zu postoperativen Vergleich. Bei 21 Patienten war eine uneingeschränkte oder nur für spezielle Tätigkeiten eingeschränkte Gebrauchsfähigkeit der betroffenen Hand vorhanden. Die postoperative Beurteilung der Handfunktion mit dem DASH-Score ergab einen durchschnittlichen Wert von zehn Punkten.

Schlüsselwörter

Skaphoidpseudarthrose · Dorsaler Zugang · Sog. Mini-Herbert-Schraube

Operat Orthop Traumatol 2001;13:17–26/
Orthop Traumatol 2001;9:14–23

DOI 10.1007/s00064-001-1002-7

¹ Klinik für Handchirurgie, Rhön-Klinikum Bad Neustadt a. d. Saale
(Direktor: Prof. Dr. U. Lanz)

Dorsal Approach for Screw Fixation and Bone Grafting of Scaphoid Nonunions

Summary

Objectives

Restitution of continuity, shape and length of scaphoid and of painless wrist function in proximal pole nonunion of the scaphoid.

Indications

Proximal third nonunion of the scaphoid in absence of osteoarthritis.

Contraindications

Fragmented and soft proximal pole fragment type D4 according to Filan and Herbert.
Carpal collapse (SNAC wrist).

Surgical Technique

Dorsal S-shaped incision on wrist.
Dorsal approach to scaphoid with insertion of Mini Herbert screw.
Cancellous bone graft from radius or iliac crest.

Vorbemerkungen

Frakturen des proximalen Skaphoiddrittels besitzen wegen der prekären Durchblutungssituation in diesem Bereich eine geringe Spontanheilungsrate [12]. Zur Behandlung nachfolgender Pseudarthrosen sind viele unterschiedliche Osteosyntheseverfahren vorgeschlagen worden [2, 6, 8, 10, 15, 20–22, 24, 26, 27]. Die gängigen Operationstechniken bestehen in einem palmaren Zugang zum Skaphoid und Einbringen eines Knochenblocks oder Osteosynthesematerials oder einer Kombination beider Verfahren.

Als Nachteil dieser Methoden wird zum einen die weitere Reduktion der Durchblutung des proximalen Skaphoidpols durch den palmaren Zugang gesehen [3]. Der proximale Skaphoidanteil kann zudem von palmar sehr schlecht eingesehen und fixiert werden. Der Nachteil der ohne Osteosynthese durchgeführten Spanplasti-

Results

From June 1992 to June 1996, 26 patients had Herbert screws inserted via dorsal approach. 23 turned up for follow-up. 17 showed radiologic union, 4 showed signs of fibrous union and 2 were left with an unstable nonunion. Pain and grip strength improved postoperatively. Pain was tested with a visual analog score from 1 to 10 and showed improvement from 4.8 preoperatively to 1.9 postoperatively. Grip strength increased by 10 kPa. 21 patients had little or no restriction of hand function of the affected hand postoperatively. Assessment of hand function using the DASH score resulted in an average postoperative value of 10.

Key Words

Scaphoid nonunion · Posterior approach to wrist · Mini Herbert screw

ken, allen voran der Matti-Russe-Plastik [22], liegt in der sehr langen Ruhigstellung [23].

Viele der zur Osteosynthese verwendeten Schrauben erscheinen außerdem zu groß für ein kleines proximales Fragment. Die Herbert-Schraube bietet wegen ihrer besonderen Form den Vorteil, dass sie durch Knorpelflächen eingebracht werden kann und dann vollständig intraossär liegt [8, 9].

Zur Fixation eines kleinen proximalen Fragments wurde der dorsale Zugang vorgeschlagen [1, 7, 17].

Hier soll eine Technik zur Rekonstruktion des Skaphoids bei Pseudarthrose im proximalen Drittel durch Spongiosaplastik in Kombination mit einer speziell für diesen Zweck von Herbert entwickelten „Mini-Herbert-Schraube“ durch einen dorsalen Zugang in sog. Freihandtechnik beschrieben werden [7].

Operationsprinzip und -ziel

Resektion der Pseudarthrose des proximalen Kahnbeindrittels vom dorsalen Zugang aus. Interfragmentäre Transplantation eines autogenen Spongiosa-

blocks aus Beckenkamm oder Radius. Osteosynthese mit einer speziellen Mini-Herbert-Schraube in sog. Freihandtechnik von proximal.

Vorteile

- Beste Möglichkeit zur Darstellung des kleinen proximalen Fragments.
- Die optimale Richtung zur Fragmentfixation kann von dorsal besser festgelegt werden.
- Durch Kombination von Spongiosaplastik und Kompressionsosteosynthese wird eine höhere Rate knöcherner Heilungen als durch alleinige Knochen-spanplastik erzielt.
- Ossäre Konsolidierung ist selbst bei intraoperativ avital erscheinendem proximalem Fragment möglich [21].
- Die Dauer der Ruhigstellung ist im Vergleich zur alleinigen Spanplastik deutlich verkürzt.
- Eine Materialentfernung ist nicht notwendig, da die Schraube bei korrekter Einbringung vollständig intraossär liegt.

Nachteile

- Anspruchsvolle Operationstechnik.
- Gefahr einer Fraktur des zu kleinen proximalen Fragments.

Indikationen

- Schmerzhaftes Skaphoidpseudarthrosen im proximalen Drittel ohne Zeichen einer bereits eingetretenen radio- oder interkarpalen Arthrose.

Kontraindikationen

- Arthrose im radioskaphoidalen Gelenk.
- Weiches, brüchiges proximales Fragment vom Typ D4 (Abbildung 1) nach Filan und Herbert [4].
- Proximales Fragment zur Aufnahme des Schraubenkopfes zu klein.

Patientenaufklärung

- Knochenentnahme aus dem Beckenkamm mit Gefahr von Wundheilungsstörungen, Hämatom oder Läsion des Nervus cutaneus femoris lateralis.
- Hämatom, Wundheilungsstörung oder Infektion am Handgelenk.
- Algodystrophie.
- Notwendigkeit einer ca. sechswöchigen postoperativen Ruhigstellung im Gipsverband.
- Möglichkeit von Bewegungseinschränkungen im Handgelenk, insbesondere bei der Extension.
- Gefahr der Schädigung der Arteria radialis, des Ramus superficialis nervi radialis.
- Gefahr einer fortbestehenden Pseudarthrose und der Entwicklung einer Radiokarpalarthrose.
- Metallallergie.

Operationsvorbereitungen

- Röntgenaufnahmen des Handgelenks im dorsopalmaren und seitlichen Strahlengang sowie in maximal ulnarduzierter Stellung im dorsopalmaren Strahlengang; optional CT in Längsrichtung des Skaphoids und MRT mit Gadolinium zur Beurteilung der Vitalität der Knochenfragmente.
- Rasieren des Operationsgebiets (Handrücken und Beckenkamm) unmittelbar vor der Operation.

Instrumentarium

- Instrumentarium nach Herbert: „Mini-Herbert-Schrauben“-Set (Firma Zimmer, Dietzenbach): Mini-Herbert-Schrauben der Längen 10 bis 18 mm.
- Gleitlochbohrer der Stärke 2,4 mm und Gewindelochbohrer der Stärke 1,5 mm, Gewindeschneider, Schraubenzieher, Freihandbohrführungshülse.

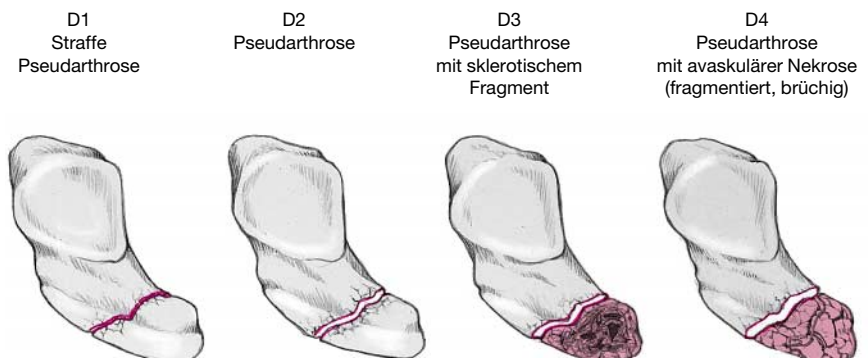


Abbildung 1
Klassifikation der Skaphoidpseudarthrosen nach Filan und Herbert [4].

- Handchirurgisches Basisinstrumentarium.
- Bohrpistole mit Kirschner-Drähten der Dicke 1,0 mm zur temporären Fixierung des Skaphoids.
- Luer-Zange, kleine Knochenmeißel der Größen 4 bis 10 mm.
- Pseudarthrosenspreizer.

Anästhesie und Lagerung

- Allgemeinanästhesie; bei vorgesehener Spongiosaplastik aus dem Radius Plexusanästhesie.
- Rückenlage.
- Auslagern des Armes auf Handtisch.
- Oberarmblutleere.
- Becken auf der zur Knochenspanentnahme vorgesehenen Seite leicht unterpolstert.

Operationstechnik

Abbildungen 2 bis 6

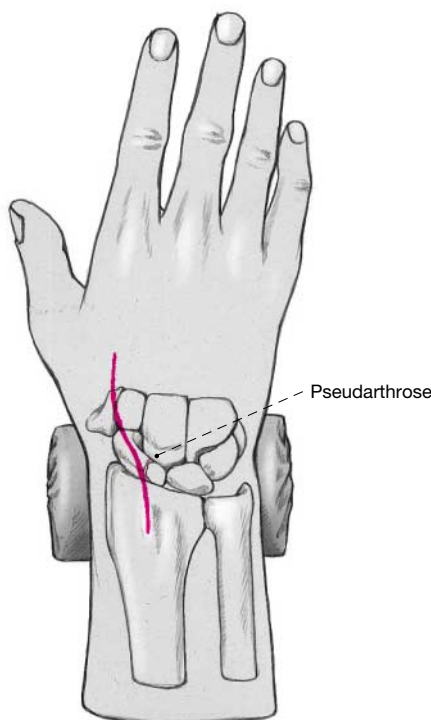


Abbildung 2

Leicht S-förmig geschwungene Hautinzision über der Streckseite des Handgelenks zentriert über dem Skaphoid.

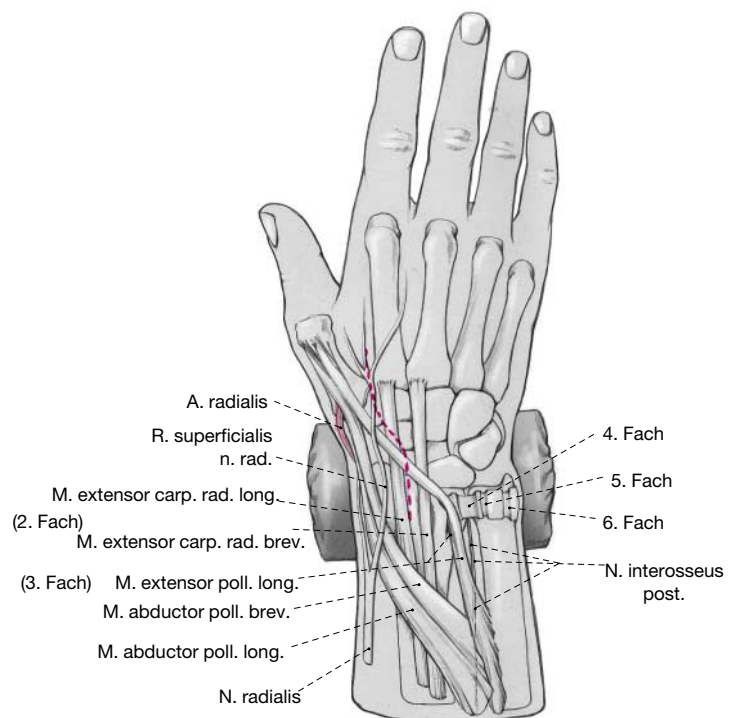


Abbildung 3

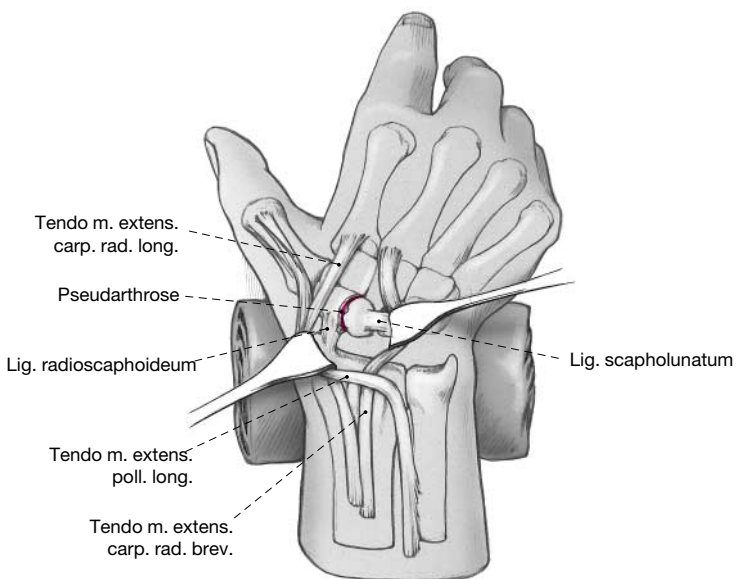
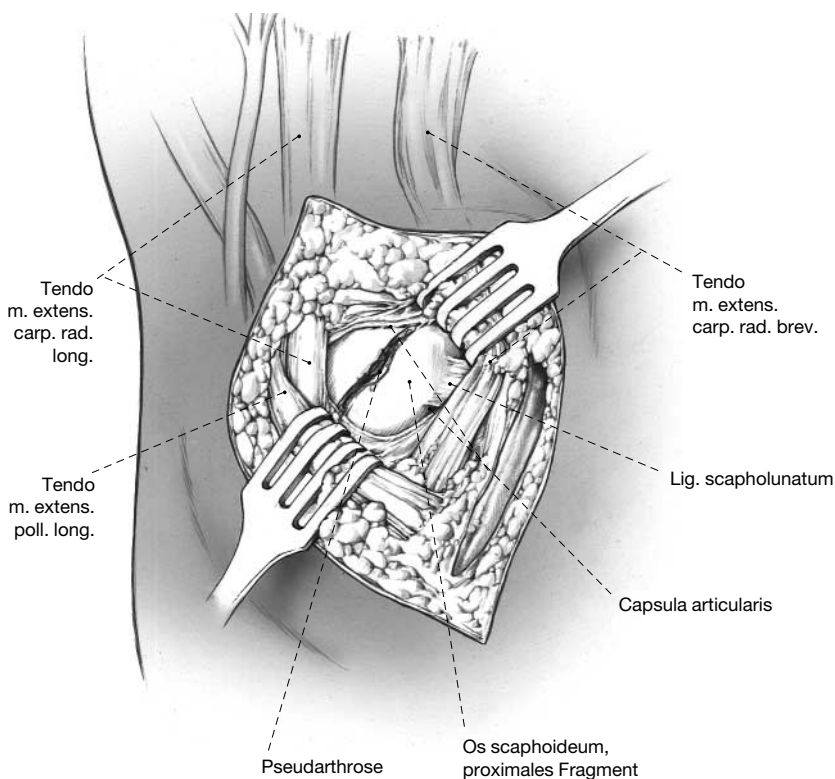
Darstellen des Retinaculum extensorum unter Schonung der Äste des Ramus superficialis nervi radialis. Teilweise Eröffnung des dritten Strecksehnenfachs und Herausheben der Sehne des Musculus extensor pollicis longus. Teilweise Eröffnung des zweiten und vierten Strecksehnenfachs. Langstreckige Resektion des Nervus interosseus posterior am Boden des vierten Strecksehnenfachs.

Abbildung 4

Queres Eröffnen der Handgelenkkapsel in ihrem radialen Anteil.

Darstellen der Pseudarthrose sowie Inspektion des proximalen Fragments und des skapholunären Bandes. In Handgelenkflexion und unter Zug Darstellen des Pseudarthrosenspalts und Anfrischen der Pseudarthrose, bis Blutungspunkte sichtbar werden.

Entnahme von Spongiosa aus dem Radius am Boden des zweiten Strecksehnenfachs bei kleinem Defekt und vitalem proximalem Fragment oder Entnahme von Spongiosa aus dem Beckenkamm bei avitalem proximalem Fragment. Bei Spongiosaentnahme aus dem Beckenkamm Einlage einer Redon-Drainage am Beckenkamm. Einbringen der Spongiosa in den Pseudarthrosenspalt.



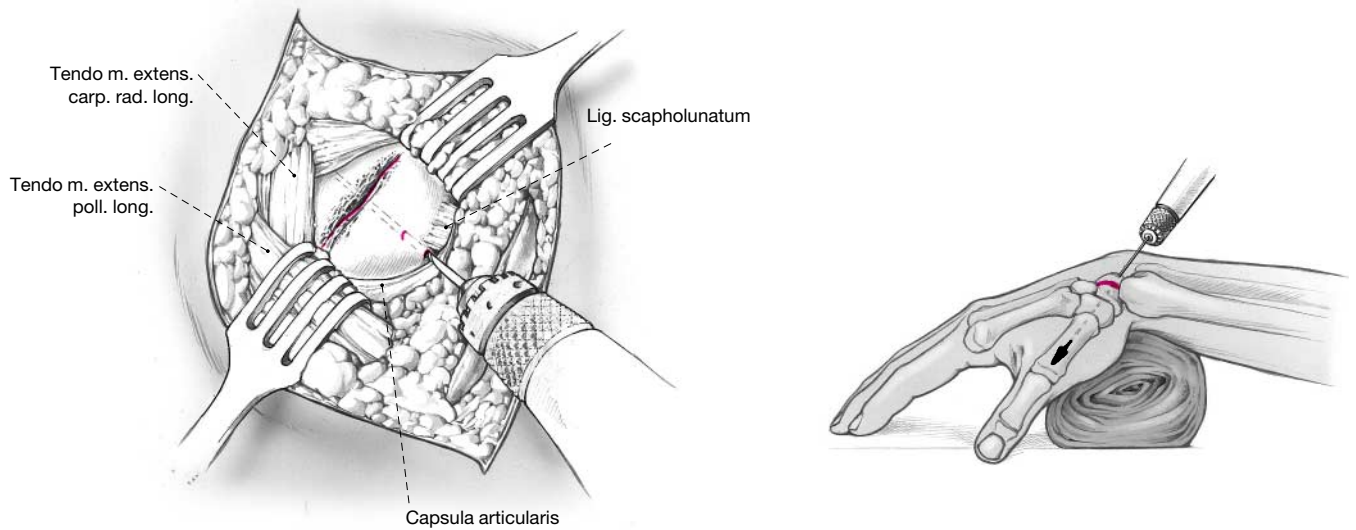


Abbildung 5

In Freihandtechnik von proximal Vorbereiten des Schraubenkanals mit Gleitlochbohrer, Gewindelochbohrer und Gewindeschneider entlang der Daumenachse bei maximal flektiertem Handgelenk (alternativ: zunächst temporäre Fixation des Skaphoids mit einem 1,0 mm dicken Kirschner-Draht).

Nach Messung Einbringen einer „Mini-Herbert-Schraube“ geeigneter Länge.

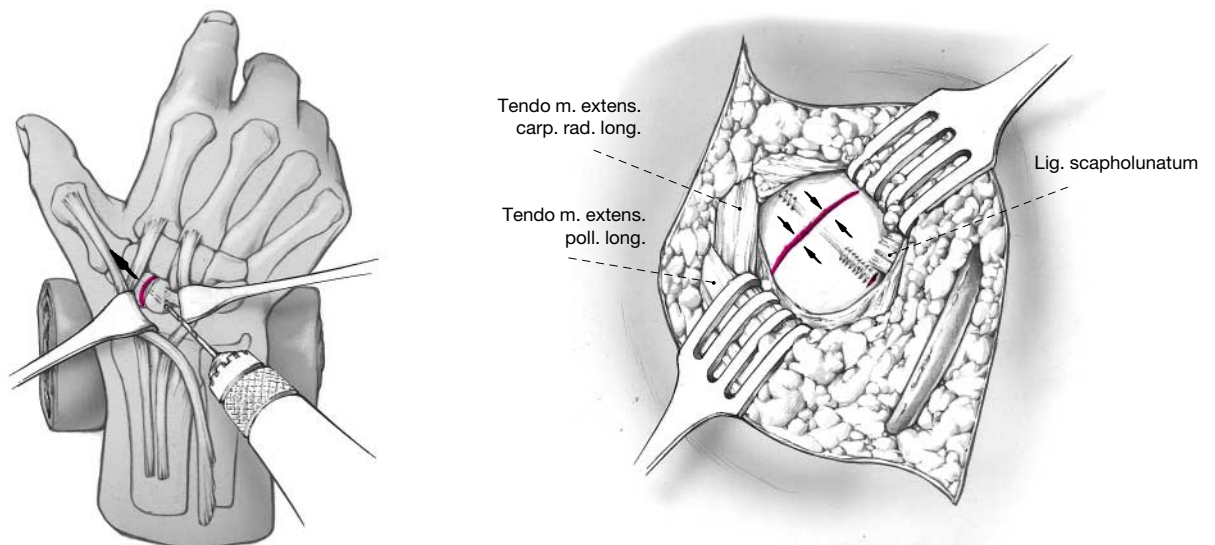


Abbildung 6

Situs nach Einbringung einer Mini-Herbert-Schraube und Radiuspongiosa in Freihandtechnik von dorsal. Schraubenkopf ist unter Sicht versenkt worden (Pfeil).

Nach Bildwandlerkontrolle bei korrekter Schraubenlage Naht der dorsalen Gelenkkapsel, Adaptation des Retinaculum extensorum, falls es sich nicht spannungsfrei nähen lässt, Subkutanverlagerung der Sehne des Musculus extensor pollicis longus und Hautnaht. Anlage einer gepolsterten, radial umgreifenden Unterarmgipsschiene unter Einschluss des Daumengrundgelenks und Freilassung der Fingergrundgelenke.

Postoperative Behandlung

Konsequente Hochlagerung des Armes. Bereits am Operationstag Beginn mit aktiven Fingerübungen. Entfernung der Redon-Drainage im Spanentnahmegebiet am Beckenkamm am zweiten postoperativen Tag. Entfernung des Nahtmaterials nach etwa zwei Wochen. Erste Röntgenkontrolle am ersten oder zweiten postoperativen Tag zur Bestätigung des Bildwandlerresultats. Nächste Röntgenkontrolle sechs Wochen postoperativ nach Abnahme des Gipsverbandes. Bei Zeichen knöcherner Konsolidierung zu diesem Zeitpunkt Beendigung der Ruhigstellung und Beginn krankengymnastischer Übungsbehandlung mit aktiver und passiver Handgelenkmobilisation.

Fehler, Gefahren, Komplikationen

Intraoperativ zu weit gehende Mobilisation des proximalen Kahnbeinfragments: Verlust der Durchblutung im proximalen Fragment: Zunächst abwarten; auch bei avaskulärem proximalem Fragment besteht noch die Chance der Konsolidierung. Bei fortbestehender schmerzhafter Pseudarthrose Einbringen eines vaskulär gestielten Knochenblocks, beispielsweise aus dem Radius.

Häufige Bohrungen zur Platzierung der Schraube: Knorpelschaden am proximalen Pol und eventuell Zersplittern eines kleinen proximalen Polfragments: Exzision des proximalen Fragments.

Inkorrekte Platzierung der Schraube, so dass das Gewinde in einem der Osteotomiespalte zu liegen kommt: Fehlende Kompression und verzögerte oder ausbleibende Konsolidierung zu erwarten. Korrektur der Schraubenlage oder Methodenwechsel und Osteosynthese mit Kirschner-Drähten.

Läsion der Arteria radialis: Bei Durchtrennung Revision und Naht oder Ligatur bei kompensatorischer Zirkulation.

Unzureichende Resektion der Pseudarthrose: Fehlende knöcherne Konsolidierung: Bei bleibenden Schmerzen nochmalige Revision der Pseudarthrose mit erneuter Spongiosaplastik und Osteosynthese.

Wundinfektion: Behandlung nach den Prinzipien der septischen Chirurgie.

Einschränkung der Fingerbeweglichkeit aufgrund erheblicher postoperativer Schwellung: Antiphlogistische Medikation sowie intensive, mehrmals tägliche Physiotherapie unter stationären Bedingungen.

Sympathische Reflexdystrophie mit persistierender Schwellung und brennenden Schmerzen: Häufig wird

die gesamte obere Extremität als schmerzhaft empfunden. Nach Abklingen der akuten Phase deshalb Krankengymnastik auch für Schulter und Halswirbelsäule. Ergänzend medikamentöse Therapie mit systemischen Analgetika und, falls notwendig, spezielle schmerztherapeutische Maßnahmen wie Stellatumblockaden.

Schädigung eines Astes des Ramus superficialis nervi radialis: Verbleibende Sensibilitätsstörung am Handrücken und Ausbildung eines Neuroms im Narbenbereich. Revision kann erforderlich sein.

Fehlender knöcherner Durchbau: Bei klinischer Symptombfreiheit kann von einer stabilen Pseudarthrose ausgegangen werden. Bei symptomatischen Patienten erneute Spongiosaplastik und Osteosynthese.

Lockerung der Schraube bei knöcherner Konsolidierung: Entfernung der Schraube.

Entwicklung einer radioscaphoidalen Arthrose trotz konsolidierter Skaphoidpseudarthrose: Resektion des Processus styloideus radii.

Ergebnisse

Von Juni 1992 bis Juni 1996 wurden in der Klinik für Handchirurgie, Bad Neustadt an der Saale, 26 Patienten (drei Frauen und 23 Männer) mit Skaphoidpseudarthrosen im proximalen Drittel durch Einbringen einer Herbert-Schraube über einen dorsalen Zugang mit zusätzlicher Spongiosaplastik operativ behandelt. Das Durchschnittsalter der Patienten betrug zum Zeitpunkt des Eingriffs 28,6 (19 bis 45) Jahre. Das Trauma lag zum Operationszeitpunkt im Schnitt 50 (sechs bis 255) Monate zurück. An Voroperationen waren zweimal eine Spongiosaplastik nach Matti-Russe [22] und einmal eine Osteosynthese mit AO-Schraube durchgeführt worden.

Nach der Klassifikation von Herbert und Fisher [8] handelte es sich ausschließlich um eindeutige Pseudarthrosen vom Typ D. Entsprechend der neueren Klassifikation wurde die Indikation zur Skaphoidrekonstruktion bei Pseudarthrosen vom Typ D1 bis D3 gestellt [4]. Eine Zuordnung zu den einzelnen Typen ist jedoch retrospektiv nicht mehr möglich.

Insgesamt wurden 15 Patienten mit der dickeren Standard-Herbert-Schraube und elf Patienten mit der Mini-Herbert-Schraube operiert.

23 der 26 im Untersuchungszeitraum mit von dorsal eingebrachter Herbert-Schraube behandelten Patienten standen nach durchschnittlich 29 (elf bis 58) Monaten für eine Nachuntersuchung zur Verfügung. Diese bestand aus klinischer Überprüfung von Mobilität,

Kraft, lokaler Druckschmerzhaftigkeit und Schwellung. Schmerzen wurden von den Patienten anhand einer visuellen und verbalen Analogskala klassifiziert. Zur Einschätzung der Gebrauchsfähigkeit der betroffenen Hand füllten die Patienten einen Fragebogen, entsprechend dem von der American Academy of Orthopaedic Surgeons entworfenen DASH-Fragebogen (Disabilities of the Arm, Shoulder and Hand Module), aus [5]. Des Weiteren wurde die Zufriedenheit mit der Operation durch die Frage „Würden Sie die Operation noch einmal durchführen lassen?“ überprüft.

Zur radiologischen Nachuntersuchung wurden Aufnahmen des betroffenen Handgelenks im dorsopalmaren und seitlichen Strahlengang in Neutralstellung sowie im dorsopalmaren Strahlengang in maximaler Ul-

nardeviation des Handgelenks angefertigt (Abbildungen 7 und 8).

Von den nachuntersuchten 23 Patienten waren 20 Rechts- und drei Linkshänder; bei zwölf Patienten war die dominante, bei elf die nicht dominante Hand betroffen.

Aussagen des Operateurs über intraoperative Vitalitätszeichen der beiden Fragmente waren in 13 Fällen getroffen worden. Sieben Fragmente wurden als avital bezeichnet. Sechs Fragmente zeigten Blutungspunkte.

Das Skaphoid wurde bei allen Patienten mit Einbringen von Spongiosa rekonstruiert. Bei zwölf Patienten wurde die Spongiosa aus dem Radius entnommen, bei elf ein Knochenblock aus dem Beckenkamm eingesetzt.

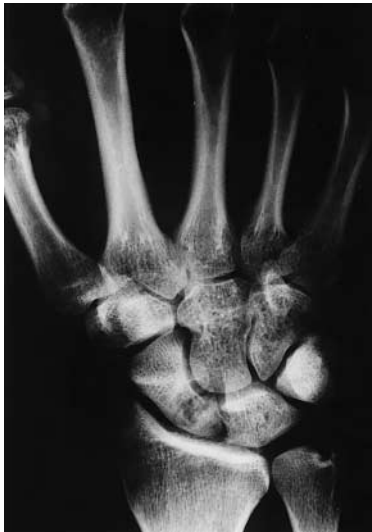

Abbildung 7
Präoperatives Röntgenbild des Handgelenks in zwei Ebenen. Patient B. F., männlich, 36 Jahre, Sturz auf das rechte Handgelenk vor einem Jahr. Skaphoidpseudarthrose mit kleinem proximalem Fragment.

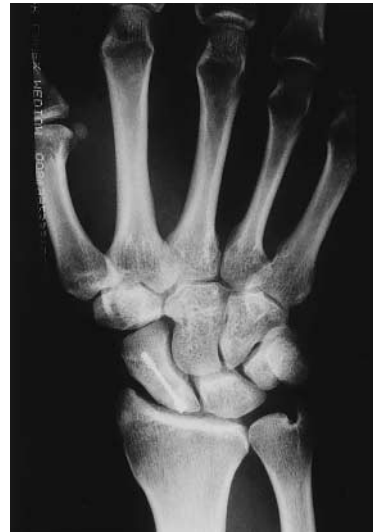
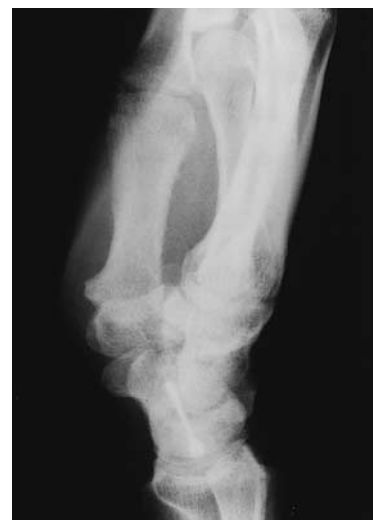
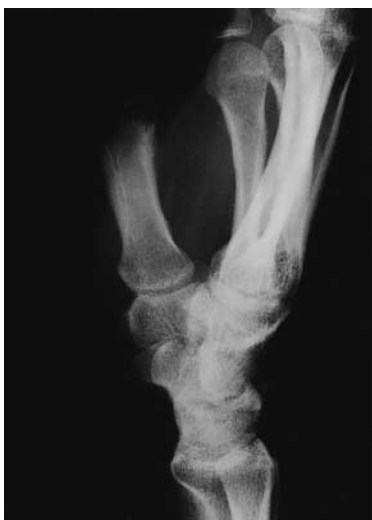Abbildung 8
Ausheilungsergebnis Patient B. F. 15 Monate postoperativ.



Die Dauer der postoperativen Ruhigstellung im Gipsverband betrug im Durchschnitt 57 (28 bis 111) Tage.

Bei der Nachuntersuchung der 23 Patienten war 17-mal eine radiologisch sichtbare ossäre Konsolidierung vorhanden, bei vier Patienten zeigte sich eine straffe Pseudarthrose, und bei zwei Patientinnen persistierte die instabile Pseudarthrose.

Komplette präoperative Bewegungsausmaße standen nur in 16 Fällen zur Verfügung. Für den Vergleich zwischen durchschnittlicher prä- und postoperativer Mobilität wurden ausschließlich diese Patienten herangezogen (Tabelle 1).

Präoperativ war eine durchschnittliche Extension des Handgelenks von 53°, postoperativ von 50° möglich. Die durchschnittliche Flexionsfähigkeit betrug präoperativ 58° und postoperativ 57°. Beim Vergleich zwischen betroffener und gesunder Seite zeigte sich ein Extensionsdefizit der betroffenen Seite von präoperativ 25% und postoperativ 23%. Die Flexionsfähigkeit war präoperativ um 16%, postoperativ um 28% im Vergleich zur Gegenseite eingeschränkt.

Bei der Radial- und Ulnarduktion konnten postoperativ 94% der Radialduktionsfähigkeit der operierten Seite wiedererlangt werden, die Ulnarduktion verbesserte sich von durchschnittlich 33° auf 38°.

Bei der Kraftmessung zeigte sich eine durchschnittliche Kraftzunahme von 10 kPa bei Messung mit dem Ballonvigorimeter Ballgröße 5 auf der betroffenen Seite im Vergleich zum präoperativen Status. Auch auf der gesunden Seite war ein Kraftzuwachs zu verzeichnen.

Auf der visuell-analogen Schmerzskala von 0 bis 10 war eine Reduktion des subjektiven Schmerzempfindens von durchschnittlich präoperativ 4,8 auf postoperativ 1,9 zu verzeichnen (Tabelle 2). Sieben der 23 Patienten gaben postoperativ an, schmerzfrei zu sein, zwölf verspürten ausschließlich Belastungsschmerzen, vier berichteten über erträgliche Ruhe- und Belastungsschmerzen. Zu letzterer Gruppe gehörten die beiden Patientinnen mit weiterhin offensichtlich instabiler Pseudarthrose, ein Patient mit straffer Pseudarthrose und der älteste der Patienten, bei dem Arthrosezeichen im Bereich des Processus styloideus radii radiologisch sichtbar waren.

Bei der Befragung mit dem DASH-Fragebogen wurde ein durchschnittlicher postoperativer Punktwert von 10, entsprechend einer nur geringen Einschränkung, erzielt.

Tabelle 1

Krankengut mit Skaphoidpseudarthrose im proximalen Drittel.

Patienten (n)	26
Standard-Herbert-Schraube (n)	15
Mini-Herbert-Schraube (n)	11
Anzahl der nachuntersuchten Patienten (n)	23
Durchschnittlicher Nachuntersuchungszeitraum (Monate)	29 (11–58)
Durchschnittsalter der Patienten bei OP (Jahre)	28,6 (19–45)
Alter der Pseudarthrose (Monate)	50 (6–255)
Dominante Hand (n)	12
Nicht dominante Hand (n)	11
Spongiosaplastik Radius (n)	12
Spongiosaplastik Beckenkamm (n)	11

Tabelle 2

Ergebnisse bei den 23 nachuntersuchten Patienten.

Durchschnittliche Dauer der Immobilisation (Tage)	57 (28–111)
Knöcherner Konsolidierung (n)	17
Straffe Pseudarthrose (n)	4
Instabile Pseudarthrose (n)	2
Bewegungsumfang Extension/Flexion (Durchschnitt °)	50/0/65
Schmerzreduktion (visuell-analog 0–10 Punkte)	2,9
Kraft im Vergleich zur Gegenseite (%)	90
Durchschnittlicher Punktwert im DASH-Score	10

Bei der Frage nach der Gebrauchsfähigkeit der Hand berichteten sieben Patienten über eine normale Gebrauchsfähigkeit ohne Einschränkungen, 14 über Einschränkungen nur bei speziellen Tätigkeiten und zwei über erhebliche Einschränkungen. Bei den beiden letztgenannten handelte es sich um eine Patientin mit instabiler Pseudarthrose und den Patienten mit radio-skaphoidaler Arthrose.

Bis auf fünf Patienten wollten alle die Operation nötigenfalls nochmals durchführen lassen. Ein auch präoperativ relativ beschwerdearmer Patient wusste nicht, ob die Beschwerden allein durch die Operation gebessert wurden. Eine Patientin, die mit dieser Technik zweimal an der gleichen Hand operiert wurde, berichtete nach der ersten Operation über eine Besserung, nach der zweiten dagegen nicht. Es handelte sich um eine der Patientinnen mit instabiler Pseudarthrose. Ein Patient mit straffer Pseudarthrose verspürte keine Besserung der Beschwerden durch den Eingriff und wollte sich deshalb nicht noch einmal operieren lassen. Zwei Patienten äußerten sich nicht.

Bei einem der Patienten mit vorheriger Matti-Russe-Plastik konnte durch die dorsale Herbert-Schraube eine ossäre Konsolidierung erreicht werden. Eine zweite Patientin musste nach Implantation einer dorsalen Herbert-Schraube wegen persistierender instabiler Pseudarthrose erneut revidiert werden. Eine weitere Patientin ohne Voroperation musste in unserem Hause wegen fortbestehender Pseudarthrose nach Einbringen einer dorsalen Herbert-Schraube nochmals in gleicher Technik operiert werden. Trotzdem war keine ossäre Stabilität zu erreichen.

Die Nachuntersuchungen fanden im Frühjahr 1997 statt. Dabei wurden auch Patienten einbezogen, die noch vor der Verfügbarkeit der Mini-Herbert-Schraube mit Standard-Herbert-Schraube, jedoch über einen dorsalen Zugang, operiert wurden.

Insgesamt muss bemerkt werden, dass der Einfluss auf klinische Parameter wie Kraft und Mobilität eher gering ist. Entscheidend ist die Prävention des natürlichen Verlaufs der Skaphoidpseudarthrose, welcher früher oder später in einem karpalen Kollaps mit Arthrose des Radiokarpal- und des Mediokarpalgelenks endet [11, 13, 14, 16, 18, 19, 25].

Literatur

1. DeMaagd RL, Engber WD. Retrograde Herbert screw fixation for treatment of proximal pole scaphoid nonunions. *J Hand Surg [Am]* 1989;14:996-1003.
2. Fernandez DL. Anterior bone grafting and conventional lag screw fixation to treat scaphoid nonunions. *J Hand Surg [Am]* 1990; 15:140-7.
3. Filan SL, Herbert T. Avascular necrosis of the proximal scaphoid after fracture union. *J Hand Surg [Br]* 1995;20:551-6.
4. Filan SL, Herbert TJ. Herbert screw fixation of scaphoid fractures. *J Bone Joint Surg [Br]* 1996;78:519-29.
5. Germann G, Wind G, Harth A. Der DASH-Fragebogen – ein neues Instrument zur „Outcome“ Evaluation der oberen Extremität. *Handchir Mikrochir Plast Chir* 1999;31:149-52.
6. Green DP. The effect of avascular necrosis on Russe bone grafting for scaphoid nonunion. *J Hand Surg [Am]* 1985;10:597-605.
7. Herbert TJ, Filan SL. Proximal scaphoid nonunion – osteosynthesis. *Handchir Mikrochir Plast Chir* 1998;30:1-5.
8. Herbert TJ, Fisher WE. Management of the fractured scaphoid using a new bone screw. *J Bone Joint Surg [Br]* 1984;66:114-23.
9. Herbert TJ, Fisher WE, Leicester AW. The Herbert bone screw: a ten year perspective. *J Hand Surg [Br]* 1992;17:415-9.
10. Huene DR, Huene DS. Treatment of nonunions of the scaphoid with the Ender compression plate system. *J Hand Surg [Am]* 1991;16:913-22.
11. Inoue G, Sakuma M. The natural history of scaphoid non-union. Radiographical and clinical analysis in 102 cases. *Arch Orthop Trauma Surg* 1996;115:1-4.
12. Kozin SH. Internal fixation of scaphoid fractures. *Hand Clin* 1997;13:573-85.
13. Krimmer H, Krapohl B, Sauerbier M, Hahn P. Der posttraumatische karpale Kollaps (SLAC- und SNAC-wrist) – Stadieneinteilung und therapeutische Möglichkeiten. *Handchir Mikrochir Plast Chir* 1997;29:228-33.
14. Krimmer H, Sauerbier M, Vispo-Seara JI, Schindler G, Lanz U. Fortgeschrittener karpaler Kollaps (Slac-Wrist) bei Skaphoidpseudarthrose. Therapiekonzept: mediokarpale Teilarthrodese. *Handchir Mikrochir Plast Chir* 1992;24:191-8.
15. Kuhlmann JN, Mimoun M, Boabighi A, Baux S. Vascularized bone graft pedicled on the volar carpal artery for non-union of the scaphoid. *J Hand Surg [Br]* 1987;12:203-10.
16. Lindström G, Nyström Å. Natural history of scaphoid non-union, with special reference to “asymptomatic” cases. *J Hand Surg [Br]* 1992;17:697-700.
17. Lohmann H, Buck-Gramcko D. Alternatives Operationsverfahren bei Kahnbeinpseudarthrose mit kleinem proximalem Fragment. *Handchirurgie* 1987;19:299-301.
18. Martini AK. Die operative und konservative Therapie der Skaphoidpseudarthrose. *Zentralbl Chir* 1995;120:940-4.
19. Martini AK, Schiltewolf M. Das Schicksal des Handgelenkes beim spontanen Verlauf der Kahnbeinpseudarthrose. *Handchir Mikrochir Plast Chir* 1995;27:201-7.
20. Prommersberger K-J, Krimmer H, Lanz U. Aktuelle Therapie der Skaphoidpseudarthrose. *Aktuelle Traumatol* 1996;26:173-8.
21. Robbins RR, Carter PE. Iliac crest bone grafting and Herbert screw fixation of nonunions of the scaphoid with avascular proximal poles. *J Hand Surg [Am]* 1995;20:818-31.
22. Russe O. Behandlungsergebnisse der Spongiosaauffüllung bei Kahnbeinpseudarthrosen. *Z Orthop* 1951;81:466-73.
23. Sauerbier M, Günther C, Bickert B, Pelzer M, Germann G. Langzeitresultate nach Rekonstruktion proximal gelegener Skaphoidpseudarthrosen mit der Matti-Russe-Plastik. *Handchir Mikrochir Plast Chir* 1999;31:182-6.
24. Trumble TE, Clarke T, Kreder HJ. Non-union of the scaphoid. Treatment with cannulated screws compared with treatment with Herbert screws. *J Bone Joint Surg [Am]* 1996;78:1829-37.
25. Watson HK, Ballet FL. The SLAC wrist: scapholunate advanced collapse pattern of degenerative arthritis. *J Hand Surg [Am]* 1984;9:358-65.
26. Yuceturk A, Isiklar ZU, Tuncay C, Tandogan R. Treatment of scaphoid nonunions with a vascularized bone graft based on the first dorsal metacarpal artery. *J Hand Surg [Br]* 1997;22:425-27.
27. Zaidenberg C, Siebert JW, Angrigiani C. A new vascularized bone graft for scaphoid nonunion. *J Hand Surg [Am]* 1991;16:474-8.

Korrespondenzanschrift

Dr. Elisabeth Kremling
 Abteilung für Rheumaorthopädie und Handchirurgie
 Rheumazentrum Oberammergau
 Hubertusstraße 40
 82487 Oberammergau
 Deutschland
 Telefon (+49/8822) 914-308, Fax -222
 E-Mail: ekremling@wz-kliniken.de