

J. van Schoonhoven · M. Tränkle · H. Krimmer · U. Lanz · Abteilung I, Klinik für Handchirurgie, Bad Neustadt/Saale

Die freie Zehentransplantation in der rekonstruktiven Handchirurgie

Zusammenfassung

Die freie Zehentransplantation stellt seit Einführung der mikrochirurgischen Operationstechnik ein etabliertes Verfahren zur Rekonstruktion der Handfunktion dar. Anhand von exemplarischen Einzelbeispielen wird die Indikation zur freien Zehentransplantation bei den unterschiedlichen Amputationshöhen des Daumens, bei traumatischem Verlust von Fingern sowie bei kongenitalen Defekten unter Berücksichtigung der operativen Alternativen diskutiert. Das zu erwartende funktionelle und ästhetische Resultat wird anhand unserer Ergebnisse nach Beschreibung der speziellen Operationstechnik dargestellt. Seit Bestehen unserer Klinik 1992 wurden bei diesen Indikationen insgesamt 18 freie Zehentransplantationen durchgeführt. Bei unseren Patienten konnten durch die Operation in Abhängigkeit von den individuellen Ausgangsvoraussetzungen wesentliche Greiffunktionen der Hand wiederhergestellt werden. Hierbei muß der Wiedererwerb von Sensibilität neben der Wiederherstellung von Länge, Beweglichkeit und Kraft als wesentlicher Vorteil gegenüber alternativen Rekonstruktionsformen bewertet werden. Die Risiken der Methode, häufig notwendige Revisions- und Folgeeingriffe sowie der entstehende Hebedefekt am Fuß müssen im individuellen Einzelfall bei der Indikationsstellung berücksichtigt werden.

Schlüsselwörter

Zehentransplantation · Daumenamputation
· Fingeramputation · Fingeraplasie

Die Transplantation einer Zehe zur Rekonstruktion der Handfunktion nach traumatischem Daumen- oder Fingerverlust ist keine neue Überlegung. Nicoladoni [11] führte 1898 erstmals eine Daumenrekonstruktion in Form einer plantar gestielten Zehentransplantation bei einem Kind erfolgreich durch. Die hierzu notwendige Zwangshaltung des Patienten mit dreiwöchiger Fixierung der Hand an den Fuß sowie die fehlende Sensibilität und Mobilität der transferierten Zehe verhinderten verständlicherweise eine große Popularität der Methode.

Erst die Entwicklung der modernen mikrochirurgischen Technik ermöglichte die Realisierung der Idee von Nicoladoni. 1966 beschrieb Buncke [3] erstmals die erfolgreiche freie Transplantation einer Großzehe auf den Daumen beim Rhesusaffen.

Cobbett [4] berichtete 1969 über seine erste klinische Großzehentransplantation. Seit dieser anfänglichen Entwicklungszeit folgten viele weitere Berichte über erfolgreiche Zehentransplantationen. Die ursprüngliche Methode der Großzehentransplantation wurde mittlerweile vielfach variiert, so daß heute die Transplantation der 2. Zehe und Großzehenteiltransplantationen als weitere etablierte therapeutische Optionen zur Verfügung stehen.

Die freie Zehentransplantation muß erwogen werden bei traumatischem Verlust des Daumens oder der Finger, durch den es zum wesentlichen Funktionsverlust der Hand aufgrund des fehlenden Gegengriffs kommt. Dieselbe Situation ergibt sich bei den kongenitalen Fehlbildungen mit Aplasie

der Finger. Neben der Möglichkeit der freien Zehentransplantation zur Rekonstruktion einer Hand muß abgeschätzt werden, ob durch technisch einfachere lokale operative Maßnahmen nicht ein funktionell ähnliches Ergebnis erreicht werden kann. Die individuellen Bedürfnisse des Patienten sowie die klinische Gesamtsituation müssen im Rahmen einer sorgfältigen klinischen Untersuchung festgestellt werden. Zu fragen ist: Ist ein intaktes CMC-I-Gelenk mit funktionsfähiger Muskulatur vorhanden? Ist die Funktion der kontralateralen Extremität auch eingeschränkt? Ist die betroffene Extremität ansonsten funktionsfähig? Welche Begleitverletzungen der Hand liegen vor? Alle in Betracht kommenden operativen Möglichkeiten sollten inklusive der Vorteile, Nachteile und Risiken abgewägt und mit dem Patienten besprochen werden.

Es gibt einige wesentliche Vorteile der freien Zehentransplantation mit mikrochirurgischem Anschluß von Gefäßen und Nerven zur Rekonstruktion der Funktion einer Hand gegenüber anderen lokalen Rekonstruktionsmöglichkeiten. Vom ästhetischen Aspekt sieht die Zehe mit ihrem Nagel einem Finger oder Daumen ähnlicher als jedes andere Konstrukt. Eine Zehe mit Sensibilität und mehrgelenkiger Beweglichkeit kann einen fehlenden Daumen oder Finger funktionell am ehesten ersetzen. Das vorhandene Wachstumspotential einer transplantierten Zehe muß

Dr. J. van Schoonhoven
Abteilung I, Klinik für Handchirurgie,
Salzburger Leite 1, D-97616 Bad Neustadt/Saale

J. van Schoonhoven · M. Tränkle ·
H. Krimmer · U. Lanz

Free vascularized toe transplantation in reconstructive surgery of the hand

Summary

Since the invention of microsurgical techniques the free toe-to-hand transplantation is an established method for reconstruction of hand function. The indication for this method following thumb and finger amputations as well as congenital defects with aplasia of the fingers and the thumb is discussed in comparison to alternative operations. The operative technique as well as the functional and aesthetic results that can be expected are described by presentation of clinical cases. Since 1992 we performed 18 free toe-to-hand transplantations for the above mentioned indications. Depending on the primary situation the elementary hand function with grip and pinch could be restored in all our patients using this method. Restoring sensibility next to length, mobility and strength in one operation has to be considered as an advantage compared to alternative methods.

Key words

Toe-to-hand-transplantation · Thumb amputation · Finger amputation · Finger aplasia

als Vorteil bei der Behandlung von Kindern bewertet werden und macht die Methode bei Kindern jeder anderen Form von Rekonstruktion überlegen.

Der offensichtliche Nachteil ist der Verlust einer Zehe mit dem Risiko eines gestörten Gangbildes. Bei Verwendung der 2. Zehe ergeben sich in der Regel weder von der ästhetischen noch von der funktionellen Seite nennenswerte Probleme. Der Fuß wird etwas schmaler, ohne daß dies jedoch zu Schwierigkeiten beim Schuhkauf führt. Der Verlust der Großzehe führt vom ästhetischen Aspekt sicherlich zu einem eindeutigen Defekt, was in einigen Kulturen dazu geführt hat, daß die Großzehe als Spenderzehe nicht mehr verwendet wird [8]. Langfristige Nachuntersuchungen haben ergeben, daß der funktionelle Verlust der Großzehe für das Gangbild bei Belassen des Metatarsalekopfes sowie der Sesambeine hauptsächlich zu einer Lateralisierung der Druckübertragung führt, was das Gangbild sicherlich verändert, aber von den meisten Patienten kompensiert werden kann [5, 9, 12].

Seit dem Bestehen unserer Klinik 1992 wurden insgesamt 18 freie Zehentransplantationen bei 14 Patienten durchgeführt; 10 Patienten gaben im Rahmen einer Nachuntersuchung an, überhaupt keine Probleme von Seiten des Hebedefekts an den Füßen zu haben; 3 Patienten berichteten über ziehende Vorfußschmerzen bei längerer Belastung, einmal nach Entnahme der Groß- und 2 mal nach Entnahme der Zweitzehe. Lediglich 1 Patient berichtete über erhebliche Beschwerden trotz Einlagenversorgung nach Großzehentransplantation.

Voraussetzung für die Operation ist ein Team von erfahrenen Mikrochirurgen mit der Bereitschaft und Klinikinfrastruktur evtl. notwendige mikrochirurgische Revisionen der Arterien oder Venen jederzeit durchzuführen. Bei den von uns durchgeführten freien Zehentransplantationen war eine Revision der Arterien und Venen innerhalb der ersten 36 h nach der Transplantation 9 mal bei 4 Patienten notwendig.

Folgeoperationen wie Tenolysen sind relativ häufig und wurden bei 6 unserer Patienten erforderlich. Auch das Risiko eines operativen Fehlschlags mit Verlust der Zehe muß in die Erwägungen einbezogen werden. Bei den 18 von uns transplantierten Zehen kam es in

2 Fällen trotz mikrochirurgischer Revisionen zu einem Verlust. In beiden Fällen handelte es sich um Kleinkinder, bei denen die Indikation aufgrund einer peronealen Symbrachydaktylie gestellt worden war.

Operationsprinzip

In der präoperativen Planung führen einige Kliniken die routinemäßige Arteriographie zur Darstellung der Gefäßversorgung am Fuß und an der betroffenen Hand durch. Wir verzichten auf diese Untersuchung, da zum einen durch das Kontrastmittel eine Schädigung der Gefäßintima stattfindet und zum anderen die Aussagekraft der Untersuchung durch Gefäßspasmen nur unzureichend ist [2]. Grundsätzlich führen wir eine Doppleruntersuchung des Fußes durch zur Differenzierung, ob die zu transplantierende Zehe ihre arterielle Versorgung hauptsächlich über die beiden plantaren oder die 1. dorsale Metatarsalarterie erhält und um die Höhe des Abgangs der 1. dorsalen Metatarsalarterie von der A. dorsalis pedis zu bestimmen.

Zur Minimierung des zeitlichen Aufwandes erfolgt die Operation am besten gleichzeitig durch 2 Operationsteams, wobei das eine Team die Zehe am Fuß hebt und auch später die Transplantation durchführt, während das 2. Team parallel die Anschlüsse an der Hand präpariert. Die Operation wird bei Kleinkindern in Vollnarkose, bei Erwachsenen in gleichzeitiger Plexus- und Spinalanästhesie zur Verringerung von Gefäßspasmen durchgeführt.

Am Fuß erfolgt der Zugang als bogenförmige Längsinzision über der proximalen Fußwurzel beginnend und dann zwischen dem Metatarsale I und II. Bei Verwendung der Großzehe wird distal in der entsprechenden Höhe die Zehe zirkulär so umschnitten, daß sich dorsal und palmar jeweils Dreiecke mit der Spitze nach proximal ergeben. Bei Verwendung der 2. Zehe erfolgt dieselbe Umschneidung in Höhe des Metatarsalekopfes. Zunächst werden nun die dorsalen, dann die plantaren Gefäße, Sehnen und Nerven möglichst weit nach proximal dargestellt. Entsprechend dem plantaren oder dorsalen arteriellen Versorgungstyp der Zehe müssen die Arterien langstreckig nach proximal mit einem Anteil der zuführenden

A. dorsalis pedis freipräpariert werden. Nach Durchtrennung aller anatomischen Strukturen mit Ausnahme der freigelegten Arterie und der Venen wird die Blutleere eröffnet und die Zehe erst nach einer Durchblutungsphase von ca. 30 min abgesetzt. Diese Erholungszeit dient der Überprüfung, ob nach Abklingen der häufig vorhandenen Gefäßspastik eine ausreichende Durchblutung durch das freipräparierte Gefäß gewährleistet ist.

Die Präparation an der Hand kann nicht so standardisiert wie am Fuß durchgeführt werden, da man sich hier an den durch die ursprüngliche Verletzung oder angeborene Deformität veränderten anatomischen Gegebenheiten orientieren muß. Prinzipiell erfolgt eine palmare und dorsale Freilegung des Empfängerbereichs. Die Präparation verlangt die Darstellung mehrerer dorsaler Venen, der zur Motorisierung zu verwendenden Streck- und Beuge-sehnen, am Daumen auch der Abductor-pollicis-longus-Sehne, des Knochenstumpfes, palmarer und dorsaler Nervenstümpfe sowie der zum Anschluß geeigneten Arterie. Bei der Daumenrekonstruktion führen wir in der Regel eine End-zu-Seit-Anastomose auf die A. radialis in der Tabatiere durch. Bei den Fingerrekonstruktionen müssen mögliche Anschlüsse an den arteriellen Hohlhandbogen oder alternativ wieder der direkte Anschluß an die A. radialis oder A. ulnaris überprüft werden. Sollte ein direkter arterieller Anschluß aufgrund der zu überbrückenden Strecke nicht möglich sein, ist die Interposition eines in der Flußrichtung umgekehrten Veneninterponats notwendig.

Nach Übergabe der Zehe vom Fuß erfolgt zunächst die Osteosynthese, wobei wir hierzu Kirschner-Drähte und falls möglich zusätzliche intraossäre Drahtnähte verwenden. Nach Naht der Sehnen möglichst als Einflechtungsnaht um eine Frühbelastung zu ermöglichen und bei Transplantation im Gelenkbereich nach Naht der Kapsel und Bänder erfolgt der mikrochirurgische Anschluß der Gefäße und Nerven.

Die postoperative Behandlung orientiert sich erneut an den individuellen Gegebenheiten, wobei wir in der Regel ab dem 3. postoperativen Tag die passive, krankengymnastisch überwachte Mobilisierung beginnen.

Indikationen anhand von Fallbeispielen

Traumatische Defekte

Der traumatische Verlust von Fingern und besonders des Daumens führt zu einer wesentlichen Funktionsbeeinträchtigung der Hand. Die Replantation amputierter Finger ist heute das etablierte Operationsverfahren, durch das in der Primärversorgung die Basis für eine funktionsfähige Hand geschaffen werden kann. Wann immer möglich muß also eine Replantation eines amputierten Daumens oder Fingers in der Primärversorgung gefordert werden. Ist es dennoch zum Verlust eines Daumens oder mehrerer Fingern gekommen, so muß im weiteren Verlauf die sekundäre Rekonstruktion der Funktion der Hand geplant werden. Die Zehentransplantation stellt hierbei die einzige Möglichkeit dar, verloren gegangenes Gewebe durch Gleiches zu ersetzen. Auch wenn es erstrebenswert ist die Rekonstruktion so schnell wie möglich nach der Verletzung durchzuführen, sollte man zunächst einige Monate verstreichen lassen [8], um den Wunden die Abheilung und Narbenreifung zu ermöglichen. Der Patient benötigt ebenso einige Zeit um das akute Verlusterlebnis zu verarbeiten und um herauszufinden, in welchem Ausmaß für seine individuellen Bedürfnisse eine Funktionsbeeinträchtigung vorliegt und welches Ausmaß an weiteren rekonstruktiven Operationen er wünscht.

Daumenrekonstruktion

Entsprechend der Amputationshöhe kommt es zum Verlust der elementaren Greifformen, des Schlüssel- und Spitzgriffs. Insbesondere bei zusätzlicher Funktionsbeeinträchtigung anderer Finger muß das Ziel eine optimale Rekonstruktion des Daumens sein zur Wiederherstellung eines Gegengriffs für die Finger der Hand. Hierzu sind die Wiederherstellung der Stabilität zur Kraftentwicklung und der Länge ebenso wichtig wie eine möglichst große Beweglichkeit und ein intaktes Oberflächenempfinden. Alle diese Ziele können durch eine Operation mit der Zehentransplantation erreicht werden, wenn als wesentliche Voraussetzung ein intaktes Daumensattelgelenk mit zumin-

dest der Basis des I. Mittelhandknochens sowie eine funktionsfähige Thenarmuskulatur zur Motorisierung vorhanden ist.

Bei Verlust des Daumensattelgelenks und der Thenarmuskulatur sollte primär an eine Pollizisation des Zeigefingers gedacht werden. Diese Methode bietet sich vor allem dann an, wenn die Funktion des Zeigefingers durch z. B. eine Teilamputation eingeschränkt ist. Bei gleichzeitigem Verlust mehrerer Finger und des Daumens bedeutet die Pollizisation des Zeigefingers jedoch den Verlust eines zusätzlichen Fingers.

Neben der Möglichkeit der freien Zehentransplantation gibt es eine Vielzahl von alternativen Rekonstruktionsformen für den amputierten Daumen. Welche Form der Rekonstruktion die optimale Lösung darstellt läßt sich letztendlich immer nur im individuellen Einzelfall entscheiden. Hierbei spielen die individuellen Bedürfnisse des Patienten eine ebenso große Rolle wie die Art der ursprünglichen Verletzung (z. B. Verbrennungen), die Höhe der Amputation und die Begleitverletzungen der Finger der Hand.

Die Verlängerung des 1. Metakarpalknochens entweder durch kontinuierliche Distraction über einen Fixateur externe nach Osteotomie oder in Form der Verlängerungsosteotomie mit primärer Interposition eines kortikospongiösen Beckenkammblocks hat ihre Hauptindikation bei distalen Amputationen in Höhe der Grundphalanx und benötigt einen ausreichend guten Weichteilmantel über dem Amputationsstumpf. Zusätzliche Mobilität kann durch diesen Eingriff jedoch nicht erreicht werden und es verbleibt ein erheblicher ästhetischer Defekt bei fehlendem Nagelorgan. Ebenfalls bei distalen Amputationen besteht die Möglichkeit der funktionellen Verlängerung durch einfache Vertiefung der 1. Zwischenfingerfurche auch in Kombination mit der Distraction des I. Metakarpale.

Bei proximalen Amputationen besteht zur freien Transplantation einer gesamten Zehe die Möglichkeit lediglich den Großzehenweichteilmantel inklusive Nagel und Pulpa zu transplantieren, der durch einen kortikospongiösen Beckenkammblock aufgefüllt wird („wrap around procedure“). Diese Methode verbleibt unserer Meinung nach seltenen Einzelindikationen, da hierbei

zwar die zu rekonstruierende Länge am besten festgelegt werden kann, dafür jedoch auf eine Rekonstruktion der Beweglichkeit verzichtet wird. Der Hebedefekt an der Großzehe ist bei dieser Methode funktionell und ästhetisch nicht wesentlich geringer als bei Verwendung der gesamten Zehe und sollte daher kein positives Auswahlkriterium darstellen.

Bei Defekten hauptsächlich des distalen Weichteilmantels am Daumen ohne größeren Knochensubstanzverlust muß die Möglichkeit der Rekonstruktion durch freie Transplantation der Großzehenweichteile mit Nagelorgan erwogen werden.

Ist die Entscheidung nach Abwägung aller anderen Rekonstruktionsmöglichkeiten für eine freie Zehentransplantation gefallen, muß entschieden werden, welche Zehe verwendet werden soll. Zur Rekonstruktion des Daumens bietet sich in idealer Weise die Großzehe an. Die Vorteile gegenüber der 2. Zehe bestehen zum einen im 2gliedrigen Aufbau, zum anderen in der breiten Pulpafläche mit dementsprechend großem Sensibilitätsbereich. Des weiteren ist die zu erwartende Kraftentfaltung und Beweglichkeit nach Großzehentransplantation deutlich größer als bei der Verwendung der 2. Zehe, insbesondere, da sich aufgrund der fehlenden intrinsischen Muskulatur an der 2. Zehe häufig eine mangelnde Streckung der Interphalangealgelenke entwickelt [6]. Vom ästhetischen Aspekt ist die Großzehe häufig breiter angelegt als der Daumen, während die 2. Zehe erheblich schmaler ist. Dies hat dazu geführt, daß bei der Verwendung der Großzehe mit erheblicher Größendifferenz bei der Transplantation gleichzeitig eine Verschmälerung durchgeführt wird [13, 14]. Diese Verschmälerung kann bei der Behandlung von Kindern nicht vorgenommen werden, da ansonsten die Wachstumsfugen verletzt würden.

Die Limitation zur Verwendung der Großzehe ergibt sich aus der begrenzten Hebegröße. Um die Biomechanik des Gangbildes nicht zu nachhaltig zu stören, müssen der Metatarsalekopf und die Sesambeine erhalten werden, was bei proximalen Daumenamputationen in Höhe des Metakarpale-I zur Verwendung der 2. Zehe zwingen kann, da hierbei der Metatarsale-II-Knochen mit

Ausnahme der Basis zur Fußverschmälerung routinemäßig mit entfernt wird. Der Nachteil bei der Verwendung der Großzehe besteht in dem erheblichen ästhetischen Defekt des Spenderfußes, der vor der Operation in aller Ausführlichkeit mit dem Patienten besprochen werden muß.

Aus den zuvor beschriebenen Gründen wird in der Regel zur Rekonstruktion von Fingern die 2. Zehe verwendet. Neben den vielen zuvor angesprochenen Entscheidungskriterien zur Daumenrekonstruktion spielt die Höhe des Verlusts eine entscheidende differentialtherapeutische Rolle.

Daumenamputation in Höhe des Interphalangealgelenkes

Bei Amputationen distal des Interphalangealgelenkes mit erhaltener Beweglichkeit in diesem Gelenk sowie zumeist auch in Gelenkhöhe ist der funktionelle Verlust durch die Verkürzung in der Regel nicht so ausgeprägt, daß eine Rekonstruktion notwendig wird. Sollte dennoch eine Verlängerung des Daumens z. B. für einen besonders feinen Spitz- oder Schlüsselgriff erforderlich sein, wird man zunächst die Möglichkeit der Verlängerung des Metakarpale-I mit Vertiefung der 1. Zwischenfingerfurche überprüfen. Vorteil der Verlängerung ist ein fehlender Hebedefekt. Voraussetzung ist jedoch ein ausreichend guter und sensibler Weichteilmantel über dem Amputationsstumpf, der eine Distraction zuläßt. Die Nachteile der Methode bestehen zum einen in der Notwendigkeit über mehrere Monate einen Fixateur externe zu belassen, zum anderen darin, daß das fehlende Nagelorgan und die sensible Daumenbeere, welche wesentlich für den Präzisionsgriff ist, nicht ersetzt werden und eine zusätzliche Beweglichkeit bei Verlust des IP-Gelenkes nicht hergestellt werden kann. Bei jungen und gut motivierten Patienten, insbesondere bei zusätzlich insuffizienten Weichteilverhältnissen über dem Daumenstumpf sehen wir aus diesen Gründen die Indikation zur freien Transplantation des Großzehenendglieds (Patientenbeispiel I – Abb. 1). In dieser Höhe kommt die 2. Zehe als Spender aufgrund des erheblichen Kalibersprungs nicht in Betracht.

Daumenamputation in Höhe des Grundgelenks oder -glieds

Je weiter proximal die Amputation des Daumens stattgefunden hat, desto größer wird neben dem Ausgleich des Längenverlustes die Notwendigkeit der Wiederherstellung von Beweglichkeit sowie eines funktionierenden Tastorgans mit adäquatem Oberflächenempfinden. Trotz der großen Auswahl an lokalen Rekonstruktionsmöglichkeiten ist dies in optimaler Form nur durch die freie Zehentransplantation zu erreichen. Auch in dieser Amputationshöhe ist die Großzehe aufgrund der oben beschriebenen Gründe in der Regel die ideale Spenderzehe (Patientenbeispiel II – Abb. 2). Bei Verwendung der gesamten Großzehe wird um eine optimale Länge zu erreichen zumeist eine Kürzung der Grundphalanx notwendig sein. Diese Kürzung kann bei der Behandlung von Kindern selbstverständlich nicht durchgeführt werden, da ansonsten auf die verbliebene Wachstumspotenz der mittransplantierten Epiphyse verzichtet würde. In einigen Fällen, insbesondere bei Kindern kann die Verwendung der 2. Zehe präferiert werden, da vom ästhetischen Aspekt die Großzehe bei weitem zu groß oder der Längenausgleich nicht ausreichend möglich ist (Patientenbeispiel III – Abb. 3). Der Nachteil der Dreigliedrigkeit sowie eine aufgrund der Insuffizienz der intrinsischen Muskulatur häufig entstehende Beugekontraktur des distalen Interphalangealgelenkes müssen hierbei mit in Betracht gezogen werden.

Daumenamputation im distalen Metakarpalebereich

Auch bei Amputationen im Metakarpalebereich des Daumens ist die wesentliche Funktion des Sattelgelenks, welches die Opposition und Abduktion ermöglicht in der Regel ungestört. Speziell bei den distalen Amputationen und bei erhaltener Thenarmuskulatur stellt die freie Zehentransplantation die optimale Rekonstruktionsform dar. Bei den distalen Amputationen bevorzugen wir wiederum die Verwendung der Großzehe aus den zuvor beschriebenen Gründen, wobei sich das Daumengrundgelenk auch ohne Entfernung des Metatarsalekopfes wiederherstellen läßt. Bei dem Großzehenrundgelenk

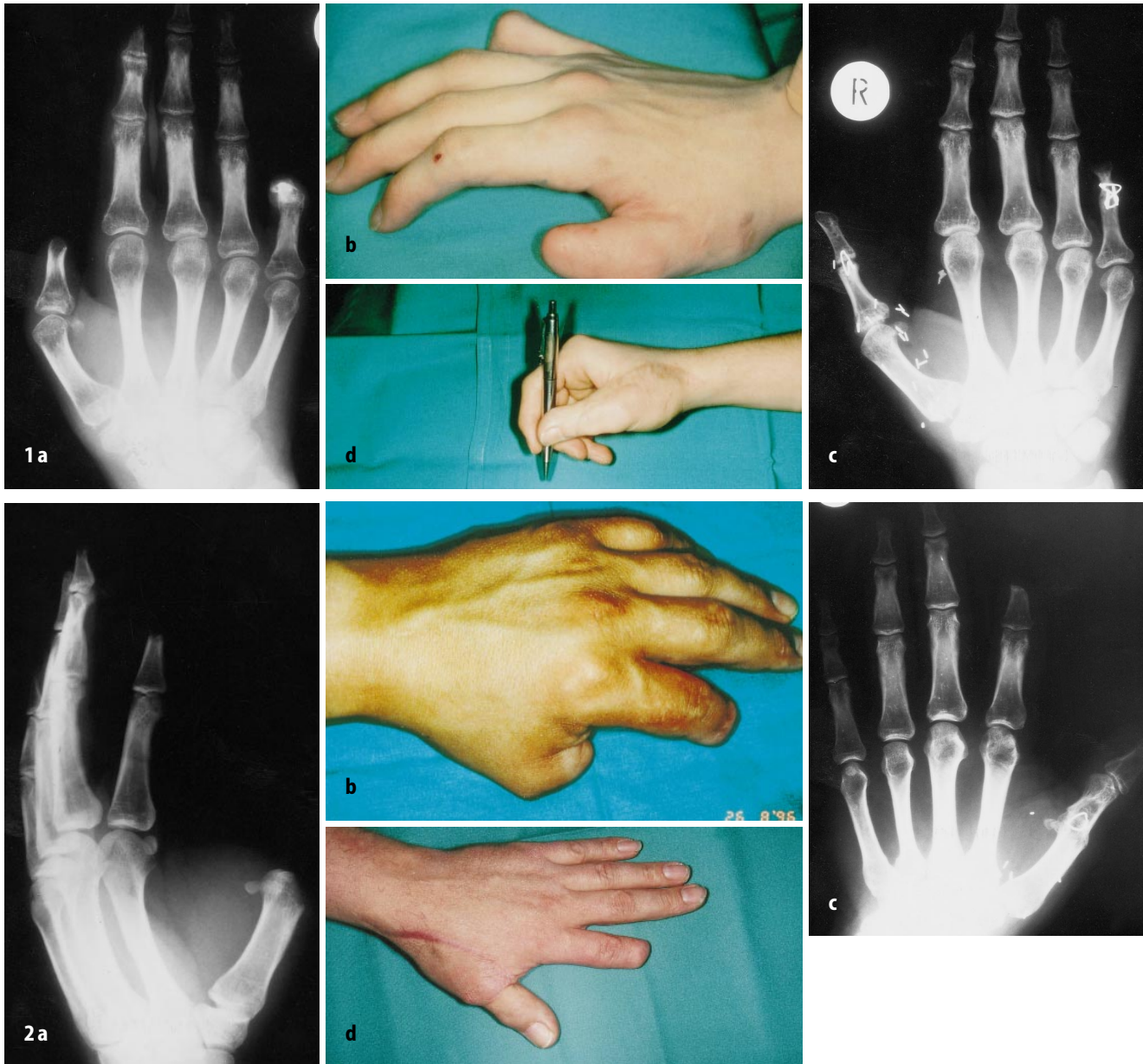


Abb. 1 a–d ▲ **Patientenbeispiel I:** 16-jähriger Mann mit Daumen- und Kleinfingerendgliedamputation der dominanten Hand durch Explosionsverletzung (a, b). Bei freier Funktion der übrigen Finger und einer sehr dünnen Weichteildeckung über dem Daumenstumpf führten wir im Mai 1996 die freie Transplantation der Großzehenendphalanx durch. Aufgrund eines ausgedehnten Knorpelverlusts des Grundphalanxkopfes konnte das Interphalangealgelenk nicht wiederhergestellt werden und es erfolgte die primäre Arthrodesis (c). Bei der Nachuntersuchung 19 Monate nach der Operation fand sich eine Extension/Flexion des Daumengrundgelenks von 0-0-70° bei einer Arthrodesis des Interphalangealgelenks in 0°-Stellung. Die Pinchkraft im Schlüssel- und Spitzgriff betrug 100% im Vergleich zur Gegenseite (d). Bei einer dynamischen 2-Punkte-Diskriminierung von 3 mm fand sich eine gute Spitz-stumpf- und Warm-kalt-Differenzierung. Von Seiten des rechten Fußes wurde über keinerlei Probleme berichtet, wobei noch eine Kälteempfindlichkeit des rechten Daumens angegeben wurde. Der Patient beurteilte das funktionelle und ästhetische Resultat als sehr gut. Folgeeingriffe waren nicht notwendig

Abb. 2 a–d ▲ **Patientenbeispiel II:** 36-jähriger Mann, der sich bei einer Hobelverletzung eine Amputation des Daumens im Grundgelenk sowie eine Teilamputation des Zeigefingers im distalen Drittel des Mittelgliedes der dominanten Hand zugezogen hatte (a, b). Im August 1996 erfolgte die freie Großzehentransplantation mit Verschmälerung der Zehe, wobei eine Rekonstruktion des Daumengrundgelenks hier bei Teilverlust des Metakarpalekopfes durch die ursprüngliche Verletzung nicht möglich war und eine primäre Arthrodesis dieses Gelenks durchgeführt wurde (c). Bei der Nachuntersuchung 16 Monate nach der Operation fand sich bei Arthrodesis des Grundgelenks in 0°-Stellung eine aktive Extension/Flexion des Interphalangealgelenks von 0-0-35°. Die Kraft im Spitzgriff des Daumens gegenüber dem Zeigefinger betrug 40% im Vergleich zur Gegenseite. Das wiedererlangte Oberflächenempfinden war bei einer dynamischen 2-Punkte-Diskriminierung von 14 mm bei verzögerter Spitz-stumpf- und Warm-kalt-Differenzierung insgesamt nicht zufriedenstellend. Von Seiten des linken Fußes berichtete der Patient noch über Belastungsschmerzen mit Gangunsicherheit insbesondere in unebenem Gelände, so daß immer festes Schuhwerk getragen werden muß. Das funktionelle und ästhetische Resultat wurden auf einer Skala von 1–6 mit einer 2 beurteilt (d)

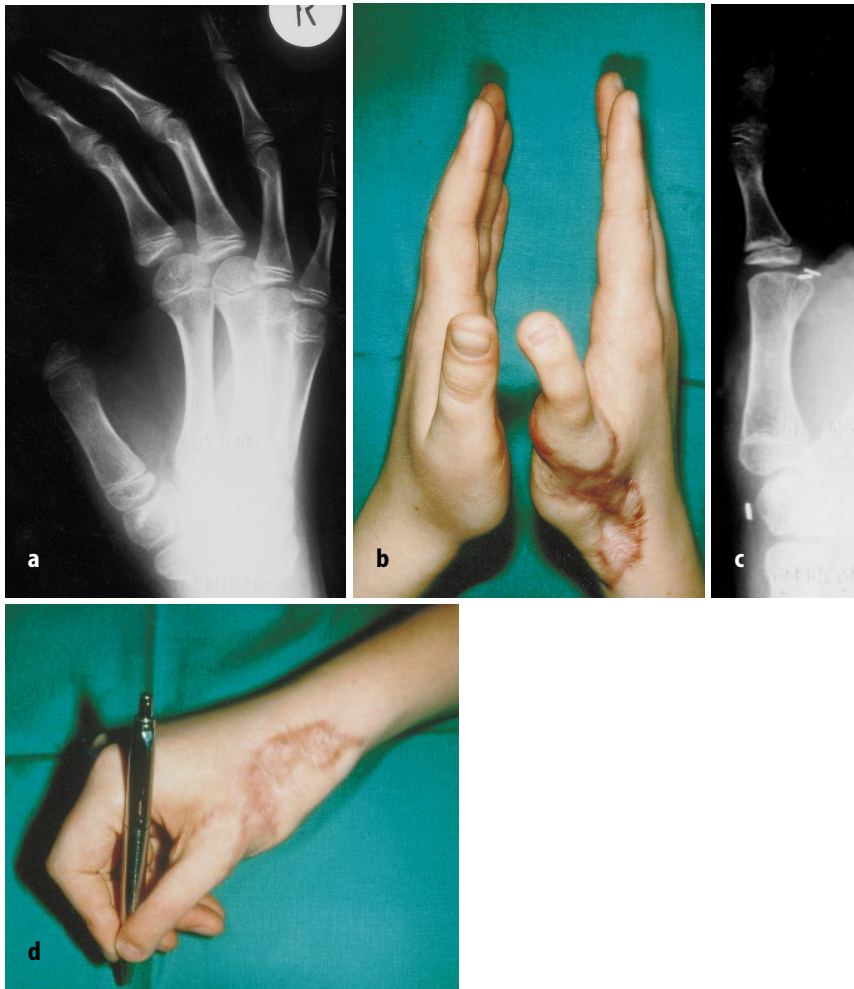

Abb. 3 a–d ▲ Patientenbeispiel III: 14-jähriger Junge mit Amputation des Daumens der dominanten Hand im Grundgelenk durch Avulsionsverletzung (a). Bei einem sehr langen und schmalen Daumen der kontralateralen Hand führten wir in diesem Fall die Transplantation der 2. Zehe mit Rekonstruktion des Grundgelenks durch (b, c). Zur Stabilisierung des Grundgelenks erfolgte die Naht der bei der Zehenhebung präparierten Kollateralbänder sowie der dorsalen Gelenkkapsel. Bei der Untersuchung 10 Monate nach Rekonstruktion fand sich eine aktive Beweglichkeit des Daumengrundgelenks von Extension/Flexion 0–0–40°, des Mittelgelenks von 0–0–45° und des Endgelenks von 0–10–25°. Die Kraft im Schlüssel- und Spitzgriff betrug 70% zur Gegenseite (d). Bei einer dynamischen 2-Punkte-Diskriminierung von 3 mm waren die Spitzstumpf- und Warm-kalt-Differenzierung nur geringgradig gegenüber dem kontralateralen Daumen vermindert. Der Hebedefekt des Fußes verursachte keinerlei Einschränkungen oder Beschwerden. Das Ergebnis wurde mit gut beurteilt

handelt es sich von der Funktion und der anatomischen Konfiguration um ein Extensionsgelenk, während das Daumengrundgelenk für die Beugung beansprucht wird. Bei der Hebung der Großzehe wird die Osteotomie von dorsal tangential durch den plantaren Anteil des Metatarsalekopfes gelegt. Hierbei verbleibt der für das Gangbild wesentliche plantare Bereich des Metatarsalekopfes mit den Sesambeinen. Bei der Osteosynthese auf das Metakarpale-I wird der entnommene dorsale Metatarsalegelenkanteil nach palmar gekippt, wodurch die Flexion ermög-

licht wird (Patientenbeispiel IV – Abb. 4).

Daumenamputation im proximalen Metakarpalebereich

In dieser Höhe muß man sich mit mehreren Schwierigkeiten auseinandersetzen. Findet sich noch eine funktionierende Thenarmuskulatur, sollte man eine Reinsertion an der transplantierten Zehe durchführen. Bei Verlust der Muskulatur empfiehlt sich die Durchführung einer Opponensplastik im Rahmen der Transplantation. Bei der Aus-

wahl der Spenderzehe steht man vor dem Problem, daß die favorisierte Großzehe in dieser Höhe nicht zum Ausgleich des Längenverlusts ausreicht. Dies kann durch die Interposition eines kortikospongiösen Beckenkamblockes überwunden werden, wobei dann der mit der Großzehe entnommene Weichteilmantel evtl. zur Deckung des Defekts nicht ausreicht. Gegebenenfalls muß dann ein zweizeitiges Vorgehen erwogen werden, wobei im 1. Schritt der Längenaufbau des Metakarpale-I erfolgt (Patientenbeispiel V – Abb. 5). Alternativ bietet sich in dieser Amputationshöhe die Verwendung der 2. Zehe an, die ohne Probleme in der entsprechenden Länge entnommen werden kann. Trotz der genannten Schwierigkeiten bevorzugen wir in auch in dieser Situation bei den entsprechenden Patienten die freie Zehentransplantation gegenüber der Pollizisation des Zeigefingers, um die für die Funktion des Daumens so elementare und noch vorhandene Beweglichkeit des Sattelgelenks auszunutzen.

Daumenamputation mit Verlust des Sattelgelenks

In dieser Ausgangssituation ist in der Regel aus den schon zuvor erörterten Gründen die Indikation zur Pollizisation des Zeigefingers gegeben.

Fingeramputationen

Auch bei der Amputationsverletzung, insbesondere mehrerer Finger, gilt die Forderung nach einem Replantationsversuch in der Primärversorgung wann immer möglich, um eine gute Ausgangssituation für spätere rekonstruktive Maßnahmen zu schaffen. Die Notwendigkeit zur freien Zehentransplantation zum Ersatz von amputierten Fingern ergibt sich bei zunehmender Anzahl von Replantationszentren selten. Nur in Einzelfällen wird man den Ersatz bei Verlust von 1 oder 2 Fingern durch freie Zehentransplantation erwägen. Andere rekonstruktive Maßnahmen wie Transposition verbliebener Finger, Handverschmälerung oder Verlängerung von verbliebenen Fingerresten stehen hier in der Regel im Vordergrund. Anders stellt sich die Situation bei Verlust von drei oder allen Fingern dar. In diesen Fällen kann die freie

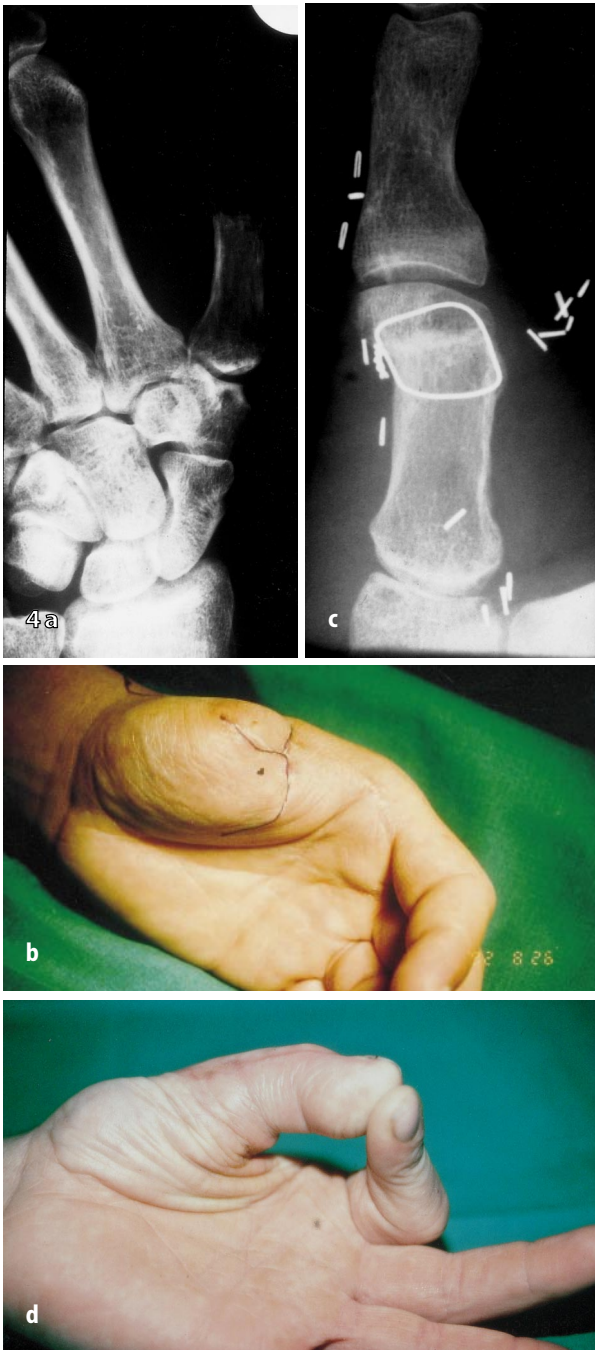


Abb. 4 a–d ◀ **Patientenbeispiel IV: 37-jähriger Mann, der sich durch eine Kreislagenverletzung den Daumen der nicht dominanten Hand proximal des Metakarpale-I-Kopfes amputiert hatte (a, b). Bei der freien Transplantation der Großzehe wurde neben der Rekonstruktion des Daumengrundgelenks (c) eine Verschmälerung der Großzehe durchgeführt und die Abductor-pollicis-longus-Sehne in das Seitenband der Streckaponeurose der Großzehe eingeflochten. Bei der Nachuntersuchung 68 Monate nach der Großzehentransplantation fand sich eine aktive Extension/Flexion des Daumengrundgelenks von 0-0-20°, des Interphalangealgelenks von 0-0-60°. Die dynamische 2-Punkte-Diskriminierung betrug 6 mm bei kompletter Warm-kalt- und Spitz-stumpf-Differenzierung. Der Patient ist in seinem ursprünglichen Beruf als Bauingenieur tätig und berichtet über keinerlei funktionelle Einschränkungen mit Ausnahme einer geringgradigen Kälteempfindlichkeit des Daumens. Die Kraft im Schlüssel- und Spitzgriff betrug 90 % im Vergleich zur Gegenseite (d). Der Hebedefekt am Fuß verursacht keinerlei Probleme. Der Patient beurteilte das Ergebnis als sehr gut**

Transplantation einer oder mehrerer Zehen gegebenenfalls die einzige Möglichkeit zur Wiederherstellung einer funktionsfähigen Hand sein, durch die ein Gegengriff gegen den verbliebenen oder rekonstruierten Daumen ermöglicht wird. Zum Ersatz von Fingern verwendet man aufgrund des Größenverhältnisses sowie der Dreigliedrigkeit die 2. Zehe oder Anteile der 2. Zehe, wobei sich die Stabilisierung des MP-Gelenks häufig problematisch darstellt. Bei dem Ersatz von 2 Fingern verwenden

wir die 2. Zehe beider Füße (Patientenbeispiel VI – Abb. 6).

Kongenitale Fehlbildungen

Bei der Behandlung von kongenitalen Defekten mittels freier Zehentransplantation kommt der isolierten Daumenrekonstruktion nur geringe Bedeutung zu. Bei den longitudinalen Defekten wie Daumenhypoplasie oder -aplasie führen wir in der Regel die Pollizisation des Zeigefingers durch. Bei den trans-

versalen Defekten mit Aplasie der Finger besteht durch freie Zehentransplantation die Möglichkeit einen sensiblen 2-Finger-Griff herzustellen, durch den eine Basisfunktion der Hand ermöglicht wird. Die Fingeraplasie findet sich bei der Symbrachydaktylie vom monodaktylen oder peromealen Typ [1] sowie beim ausgeprägten Schnürringsyndrom. Die unterschiedlichen Ausgangssituation bei den verschiedenen Fehlbildungen mit Fingeraplasie benötigt ein differenziertes Therapievorgehen. Bei

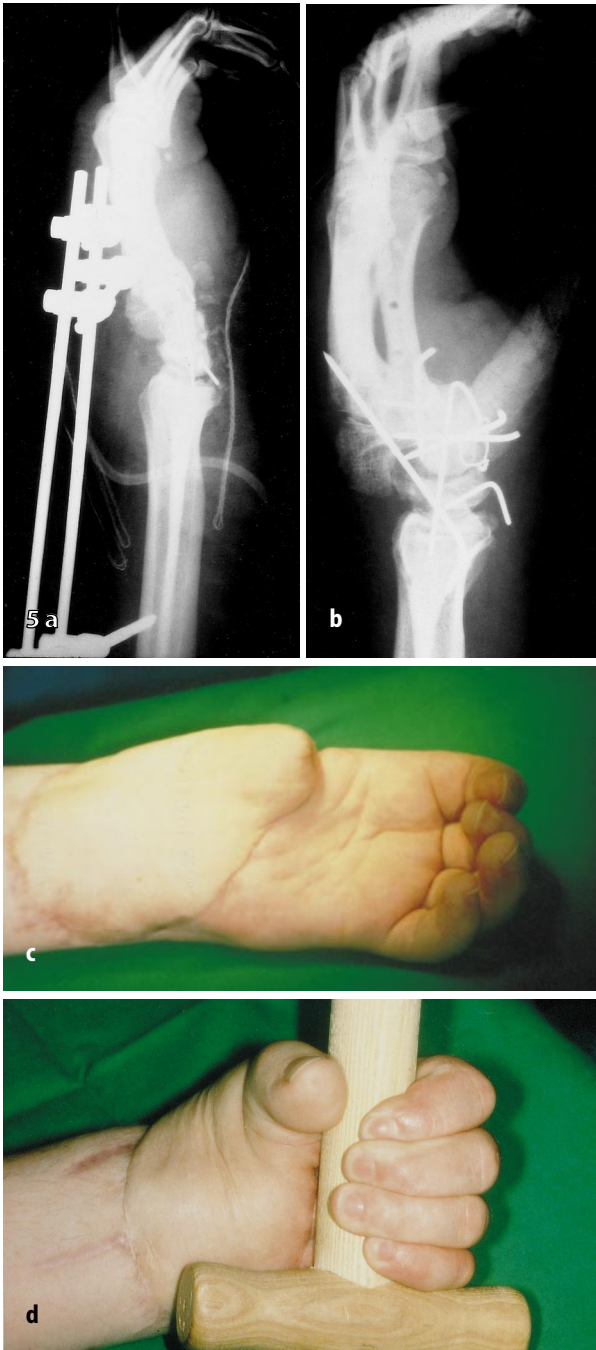


Abb. 5 a–d ◀ **Patientenbeispiel V: 37-jähriger Mann, der sich an einer elektrischen Holzsaäge eine subtotale Amputation aller Finger sowie eine komplette Amputation des Daumens direkt distal des Sattelgelenks der nicht dominanten Hand zuzog. Das Daumenamputat stand für eine Replantation nicht zur Verfügung. Nach Revaskularisation der Finger und Versorgung der komplexen knöchernen Verletzungen durch einen Fixateur externe (a), erfolgte in einem 2. operativen Schritt der Metakarpale-I-Aufbau durch ein kortikospongiöses Knochentransplantat vom Beckenkamm in Kombination mit einem gestielten Leistenlappen zur Deckung der ausgedehnten Weichteildefekte (b, c). Im weiteren Verlauf kam es zu einer tiefen Wundinfektion mit Teilverlust der Länge des Knochentransplantats. Nach endgültiger Abheilung erfolgte im Juli 1991 die freie Transplantation der Großzehe auf das rekonstruierte Metakarpale des Daumens. Bei inkompletter knöcherner Konsolidierung im Osteosynthesebereich wurde eine Stabilisierung durch erneute Osteosynthese im September 1995 notwendig. Bei der Nachuntersuchung 82 Monate nach Zehentransplantation fand sich eine Extension/Flexion des Grundgelenks von 0-20-50°, des Interphalangealgelenks von 0-30-55°. Aufgrund der zusätzlichen erheblichen Verletzungen der Finger der Hand waren die Funktionsgriffe nur eingeschränkt möglich. Ein Klemmgriff des Daumens gegen die Hohlhand ermöglichte jedoch das kraftvolle Festhalten von Gegenständen (d). Bei einer eingeschränkten Schutzsensibilität war eine 2-Punkte-Diskriminierung nicht möglich. Von Seiten aller Finger der Hand wurde noch über starke Wetterempfindlichkeit, von Seiten des Fußes über Probleme in den Arbeitsschuhen geklagt, wobei in weichen Schuhen weder das Wandern noch das Tanzen Probleme mache. Das Gesamtergebnis wurde von dem Patienten als gut beurteilt**

der Symbrachydaktylie vom monodaktylen Typ findet sich als einziger Fingerstrahl ein radialer Strahl. Häufig ist dieser Fingerstrahl hypoplastisch und instabil. Er stellt jedoch eine vorhandene radiale Basis dar, gegen die durch Transplantation einer Zehe ein 2-Finger-Griff hergestellt werden kann. Notwendige Stabilisierungen oder Verlängerungen des vorhandenen radialen Strahls können im Rahmen der Transplantation einer freien Zehe auf den ulnaren Strahl durchgeführt werden.

Anders ist die Situation beim peronealen Typ der Symbrachydaktylie, wo eine Aplasie aller Finger und des Daumens vorliegt. Hier ist eine Funktion nur durch Transplantation von 2 Zehen zu ermöglichen. In der Regel finden sich bei der Symbrachydaktylie vorhandene Beuge- und Strecksehnen, die zur Motorisierung verwendet werden können sowie eine Arterie zum mikrovasikulären Anschluß. Mögliche anatomische Varianten [7] und eine genaue Präparation der vorhandenen anatomi-

schen Strukturen lassen die Operation zu einer Herausforderung für den Chirurgen werden.

Da bei den Symbrachydaktylien in der Regel auch die Mittelhandknochen nicht angelegt sind, führen wir bei frühzeitiger Vorstellung der Kinder als ersten rekonstruktiven Schritt die Stabilisierung des Handweichteilmantels in der Form eines Mittelhandaufbaus durch. Hierzu erfolgt die freie Knochentransplantation in das Weichgewebe des Handstumpfes. Wir verwenden als

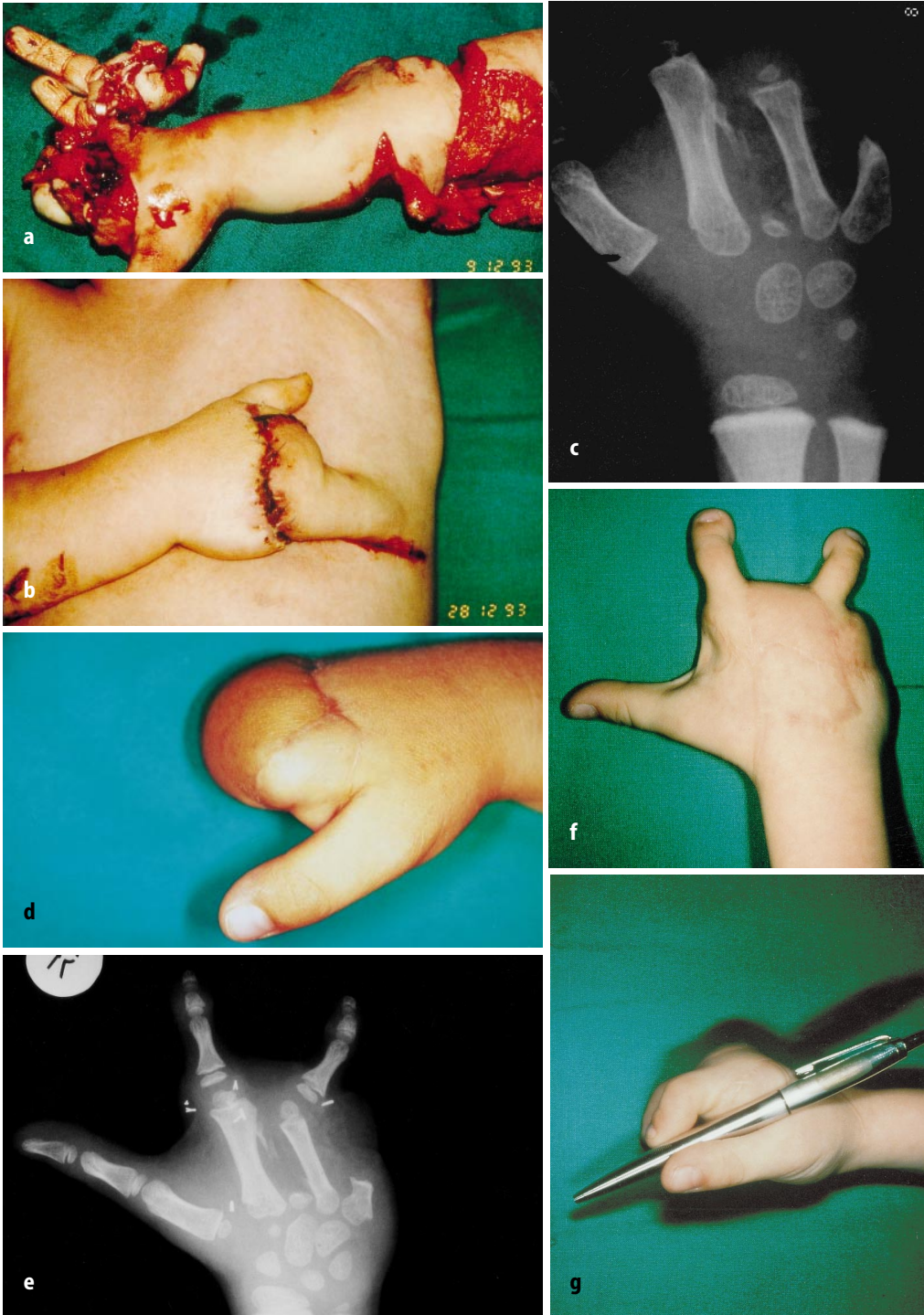


Abb. 6 a–g ▲ Patientenbeispiel VI: 3-jähriger Junge, der sich durch eine Häckselmaschine eine Amputation des 2. bis 5. Fingers der dominanten Hand sowie eine ausgedehnte Weichteilverletzung des proximalen Unterarms zugezogen hatte (a). Nach erfolgloser Replantation war eine Mittelhanddeckung durch einen Brusthautlappen erfolgt (b). Im August 1994, 8 Monate nach der Verletzung (c, d), transplantierten wir die 2. Zehe des rechten Fußes auf den 2. Fingerstrahl. Im Juni 1995 erfolgte dann die weitere Rekonstruktion durch Transplantation der 2. Zehe des linken Fußes auf den 4. Fingerstrahl (e, f). Hierbei kam es am 2. postoperativen Tag zur partiellen Ischämie der transplantierten Zehe, die eine Revision des arteriellen Anschlusses notwendig machte, was dann zu einem weiteren komplikationslosen Verlauf führte. Bei unserer Nachuntersuchung 40 Monate nach der 1. und 29 Monate nach der 2. Zehentransplantation fand sich

eine Extension/Flexion der Grundgelenke von 0-0-55°, der Mittelgelenke von 0-20-65° und der Endgelenke von 0-30-40°. Diese Beweglichkeit ermöglicht sowohl einen 3-Punkte-Spitzgriff als auch einen Schlüsselgriff des Daumens gegenüber der auf den 2. Strahl transplantierten Zehe (g). Die Kraft des 3-Punkte-Spitzgriffs betrug 40% der Gegenseite. Die dynamische 2-Punkte-Diskriminierung betrug an beiden Fingern 3 mm bei un eingeschränkter Spitzstumpf- und Warm-kalt-Differenzierung. Im Bereich der Füße wurden keine Probleme angegeben. Die Eltern beurteilen das funktionelle und ästhetische Ergebnis mit sehr gut. Bei fehlenden funktionellen Einschränkungen erfordert die radiologisch auffallende ulnare Abweichung der auf den 4. Strahl transplantierten Zehe im Grundgelenk z. Z. keine weitere Therapie

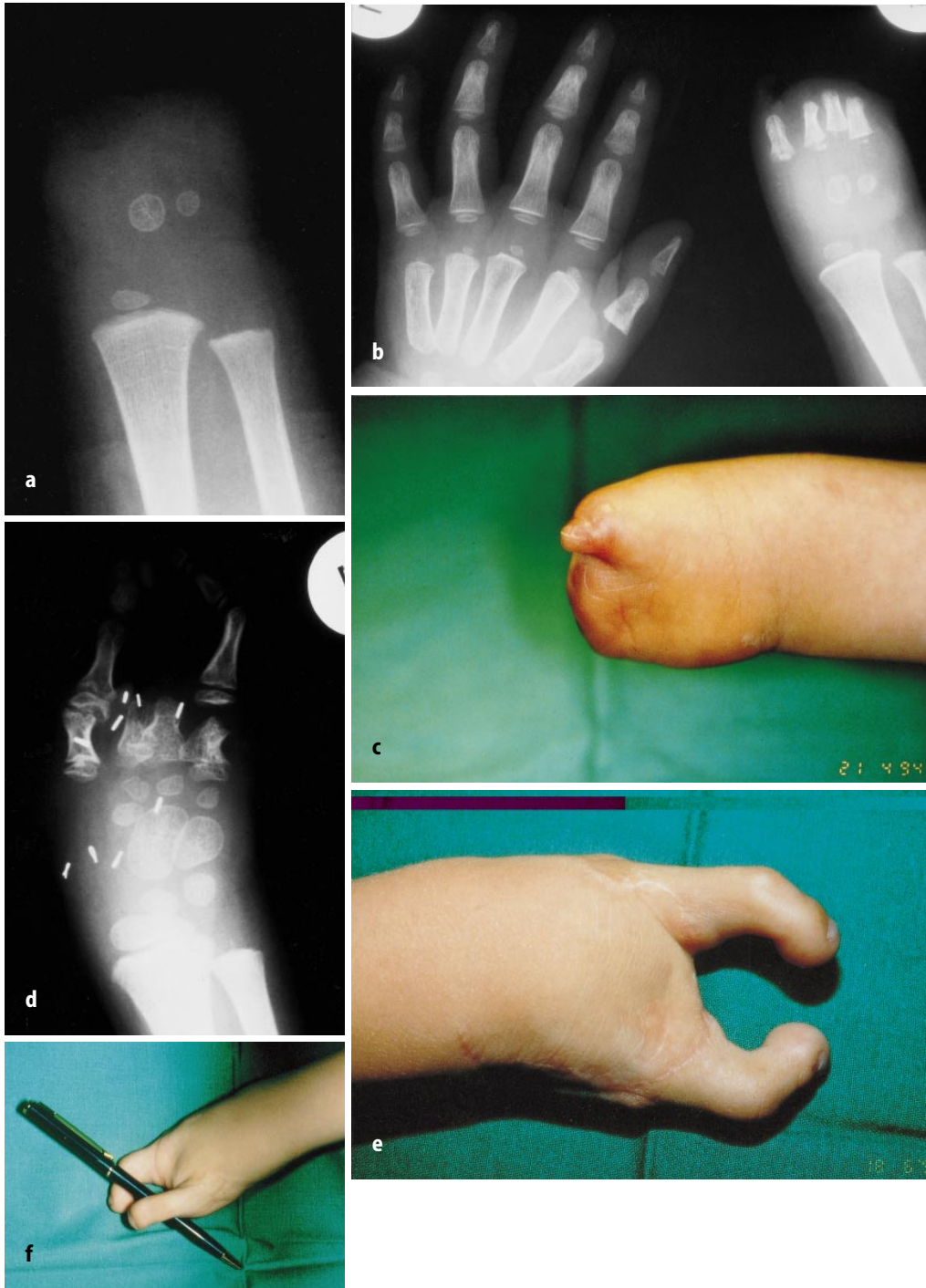


Abb. 7 a–g ▲ Patientenbeispiel VII: Zum Erstvorstellungstermin 24 Monate alter Junge mit einer Symbrachydaktylie vom peromealen Typ der rechten Hand (a). Im März 1993 erfolgte die Zehenphalanximplantation der Grundphalangen der 4. und 5. Zehe beider Füße (b, c). Im April 1994 führten wir die freie Transplantation der 2. Zehe des linken Fußes auf den Daumenstrahl, im Juni 1995 der rechten 2. Zehe auf den 4. Strahl durch (d, e). Da sich im weiteren Verlauf eine funktionseinschränkende Instabilität des Daumengrundgelenks entwickelte, erfolgte im November 1996 die Chondrodese dieses Gelenks. Bei der Nachuntersuchung 44 Monate nach Transplantation der 1. und 28 Monate nach Transplantation der 2. Zehe

fand sich ein kräftiger und kompletter 2-Punkte-Griff (f). Die aktive Beweglichkeit beider Finger erlaubt das Greifen von Gegenständen eines Umfangs von 9 cm bei vollständigem 2-Punkte-Griff. Die Eltern berichteten, der Junge setze die rechte Hand bei allen Tätigkeiten (Essen, Spielen, Malen) voll ein. Die 2-Punkte-Diskriminierung betrug bei ungestörtem Temperaturempfinden am radialen Finger 4 mm und am ulnaren Finger 6 mm. Von Seiten der Hebestellen an beiden Füßen wurden keine Beschwerden angegeben und das Fußballspielen war unverändert unproblematisch möglich. Das ästhetische Ergebnis wurde als zufriedenstellend, das funktionelle Ergebnis als sehr gut beurteilt

Knochenimplantate die Grundphalangen der 4. und 5. Zehe inklusive der Epiphysen. Bei Durchführung der Operation im 1. Lebensjahr verbleibt erfahrungsgemäß die Wachstumspotenz der Epiphysen, so daß sich die neuen Mittelhandknochen im Rahmen des weiteren Wachstums mitentwickeln. Die freie Transplantation der Zehen auf die entstandene Mittelhand erfolgt einige Monate später (Patientenbeispiel VII – Abb. 7).

Der routinemäßige Mittelhandaufbau hat in unserer Erfahrung entscheidende Vorteile. Die vorhandenen Weichteile können knöchern stabilisiert werden. Die alleine dadurch gewonnene Länge bei vorhandener Wachstumspotenz der transplantierten Grundphalangen genügt bei einigen Kindern, um eine Greiffunktion zu erreichen. Bei Notwendigkeit einer freien Zehentransplantation verschafft der Mittelhandaufbau eine stabile Basis mit zusätzlicher Länge. Nur die routinemäßige Durchführung dieser Operation im 1. Lebensjahr gewährleistet eine verbleibende Wachstumspotenz der transplantierten Phalangen, welche das entscheidende Kriterium bei diesem Vorgehen ist. Verpaßt man diesen limitierenden Zeitpunkt, so kann man diese Möglichkeit der Rekonstruktion nicht mehr wahrnehmen.

Bei partieller Aplasie mehrerer Finger und des Daumens auf dem Boden eines ausgeprägten Schnürringsyndroms ist die Ausgangssituation vergleichbar mit den posttraumatischen Defekten und die Indikation zur freien Transplantation ergibt sich aus dem Ausmaß des Längenverlusts der Finger und des Daumens.

Zur Transplantation bei kongenitalen Fehlbildungen wird die 2. Zehe verwendet, gegebenenfalls beider Füße. Bei der Notwendigkeit 2 Zehen zu transplantieren ist ein einzeitiges Vorgehen zu aufwendig. Der optimale Zeitpunkt der Operation wird noch kontrovers diskutiert. Das ideale Alter von seiten

der Akzeptanz und kortikalen Integration der transplantierten Zehe als neuer Finger liegt zwischen dem 1. und 2. Lebensjahr [10]. Andererseits ist die zu erwartende Anzahl notwendiger Folgeoperationen insbesondere der Tenolysen bei Durchführung der Operation zwischen dem 4. und 5. Lebensjahr geringer; wahrscheinlich aufgrund der in diesem Alter bereits möglichen aktiven Krankengymnastik direkt nach der Operation [2]. Wir tendieren zu einer frühzeitigen Operation, wobei der limitierende Faktor häufig der späte Erstvorstellungszeitpunkt der kleinen Patienten ist.

Fazit für die Praxis

Die Amputation des Daumens sowie mehrerer Finger führt ebenso zum Verlust der wesentlichen Greifformen der Hand wie diejenigen kongenitalen Fehlbildungen, bei denen eine Aplasie der Finger oder des Daumens vorliegen. Das Ziel der rekonstruktiven Chirurgie muß die Wiederherstellung dieser Greiffunktionen sein. Die freie Zehentransplantation stellt hierbei sowohl vom funktionellen als auch vom ästhetischen Aspekt die einzige Möglichkeit dar, verloren gegangenes Gewebe durch Gleiches zu ersetzen. Durch die freie Transplantation einer Zehe kann neben der Wiederherstellung von Länge, Beweglichkeit und Kraft eine sensible Daumen- oder Fingerpulpa gewonnen werden, was wesentlich für die Durchführung des Präzisionsgriffs ist.

Bei der Indikationsstellung müssen die individuellen Voraussetzungen und Bedürfnisse des Patienten eruiert und mögliche alternative Rekonstruktionsformen bedacht werden. Der entstehende Hebedefekt am Fuß, das zu erwartende funktionelle und ästhetische Resultat und die Risiken der Operation müssen mit dem Patienten präoperativ besprochen werden. Die Operation erfordert ein mikrochirurgisch erfahrenes Team sowie eine Klinikinfrastruktur, die eine kontinuierliche Überwachung während der postoperativen Tage gewährleistet und evtl. notwendige Revisionseingriffe jederzeit ermöglicht. Bei korrekter Indikationsstellung und Durchführung der Operation lassen sich sehr gute Ergebnisse erzielen, die zu einem wesentlichen Gewinn für die Gesamtfunktion der Hand führen.

Literatur

1. Blauth W, Gekeler J (1971) **Zur Morphologie und Klassifikation der Symbrachydaktylie.** Handchirurgie 3: 123–128
2. Buck-Gramcko U, Buck-Gramcko D (1995) **Die freie Zehentransplantation bei angeborenen Handfehlbildungen.** Handchir Mikrochir Plast Chir 27: 181–188
3. Buncke HJ, Buncke CM, Schulz WP (1966) **Immediate Nicoladoni procedure in the rhesus monkey, or hallux-to-hand transplantation, utilising miniature vascular anastomoses.** Br J Plast Surg 19: 332–337
4. Cobbett JR (1969) **Free digital transfer: Report of a case of transfer of a great toe to replace an amputated thumb.** J Bone Joint Surg Br 51: 677–679
5. Frykman GK, O'Brien BMC, Morrison WA, MacLeod AM, Ciarleo A (1986) **Functional evaluation of the hand and foot after one-stage toe-to-hand transfer.** J Hand Surg [Am] 11: 9–17
6. Foucher G, Binhammer P (1997) **Free vascularized toe transfer.** In: Foucher G (ed) *Reconstructive surgery in hand mutilation.* Dunitz, pp 57–65
7. Gilbert A (1982) **Toe transfers for congenital hand defects.** J Hand Surg 7: 118–124
8. Gordon L (1993) **Toe-to-thumb transplantation.** In: Green DP (ed) *Operative hand surgery.* Churchill Livingstone, New York Edinburgh, pp 1253–1282
9. Lipton HA, May JW, Simon SR (1987) **Pre-operative and postoperative gait analyses of patients undergoing great toe-to-thumb transfer.** J Hand Surg [Am] 12: 66–69
10. Lister GD, Kalisman M, Tsai T-M (1983) **Reconstruction of the hand with free microvascular toe-to-hand transfer: Experience with 54 toe transfers.** Plast Reconstr Surg 71: 372–384
11. Nicoladoni C (1900) **Daumenplastik und organischer Ersatz der Fingerspitze (Antichiroplastik und Daktyloplastik).** Arch Klin Chir 61: 606–628
12. Poppen NK, Norris TR, Buncke HJ (1983) **Evaluation of sensibility and function with microvascular free tissue transfer of the great toe to the hand for thumb reconstruction.** J Hand Surg 8: 516–531
13. Upton J, Mutimer K (1988) **A modification of the great toe transfer for thumb reconstruction.** Plast Reconstr Surg 82: 535–538
14. Wei F-C, Chen H-C, Chuang C-C, Noordhoff MS (1988 a) **Reconstruction of the thumb with a trimmed-toe transfer technique.** Plast Reconstr Surg 82: 506–513